



BALSAN ENCHÈRES

Nom du client

Numéro

Numéro de transport

Examen Clinique

Etat général :

Système reproducteur :

Examen externe

Veines jugulaires :



03 88 69 75 78

COMPTE-RENDU d'IMAGERIE

Truchtersheim, le 06 03 2026

Concerne le cheval KRAKEN D'AZUR

Imagerie :

Examen radiographique:

Face et profil du pied AG: présence de 2 petites fossettes synoviales centrales sur le bord distal de l'os sésamoïde distal.

Face et profil du pied AD: bord distal de l'os sésamoïde distal un peu irrégulier.

Face et profil du boulet AG: absence de lésion.

Face et profil du boulet PG: discret méplat de la lèvre latérale du talus (pas d'incidence clinique).

Face et profil du boulet AD: absence de lésion.

Face et profil du boulet PD: absence de lésion.

Face et profil du jarret G: absence de lésion.

Face et profil du jarret D: absence de lésion.

Face et profil du grasset G: absence de lésion.

Face et profil du grasset D: absence de lésion.

Processus épineux: Petit conflit T13-T14.

Conclusion :

Remarques radiographiques compatibles avec le sport.

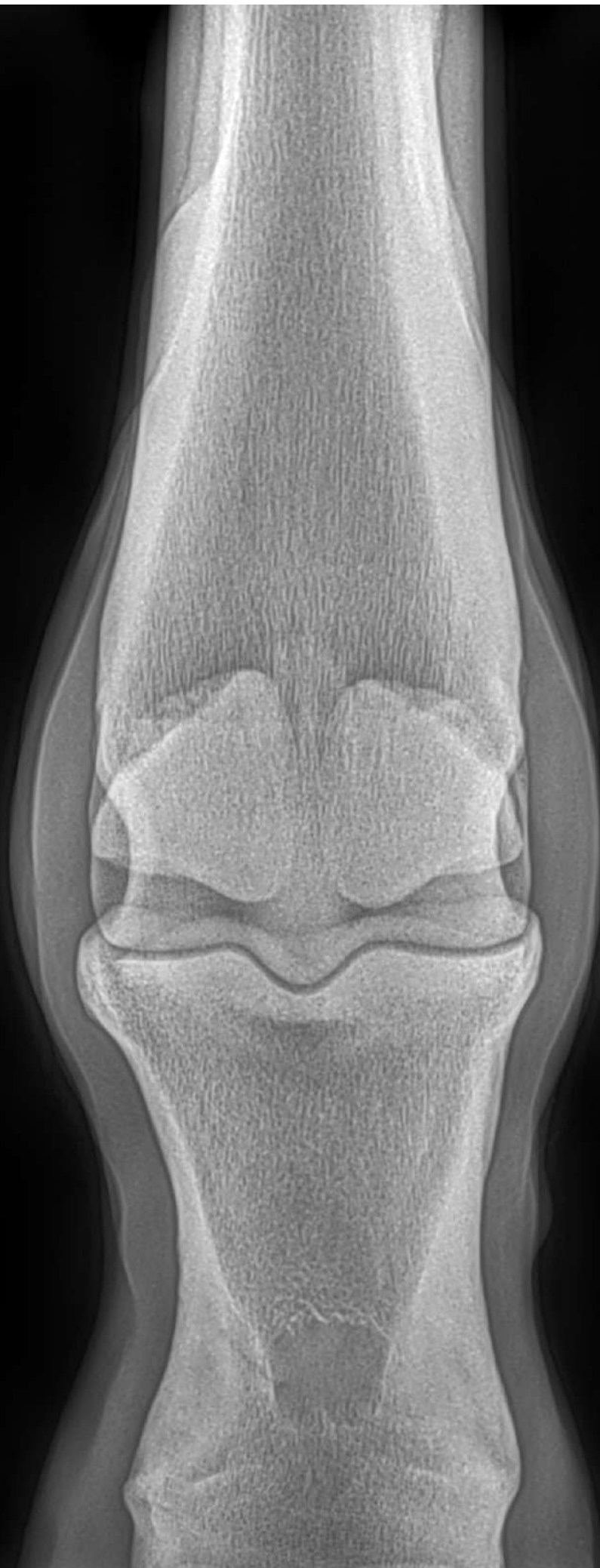Dr Benoit Blachon

03-12693 DRS FEHER, GOUZE
Img: 9
Anatomy: Boulet
View: Latéral
Lat: RH

Vet Rec:
kraken d azur
Cheval
Acq Dt: 06/03/2026
Acq Tm: 18:40

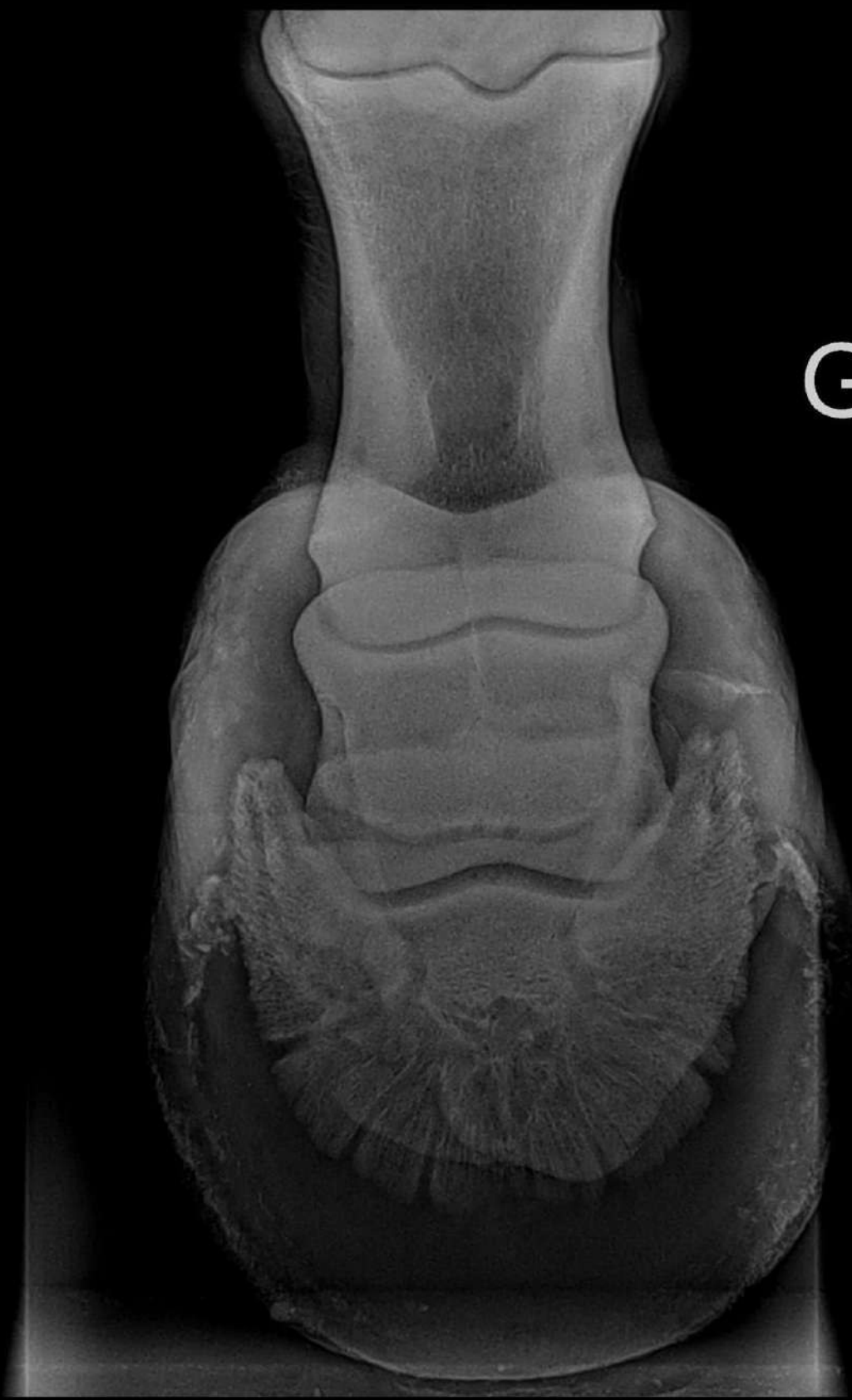RH

D



03-12693 DRS FEHER, GOUZE
Img: 4
Anatomy: Pied
View: DP
Lat: LF

Vet Rec:
kraken d azur
Cheval
Acq Dt: 06/03/2026
Acq Tm: 18:36



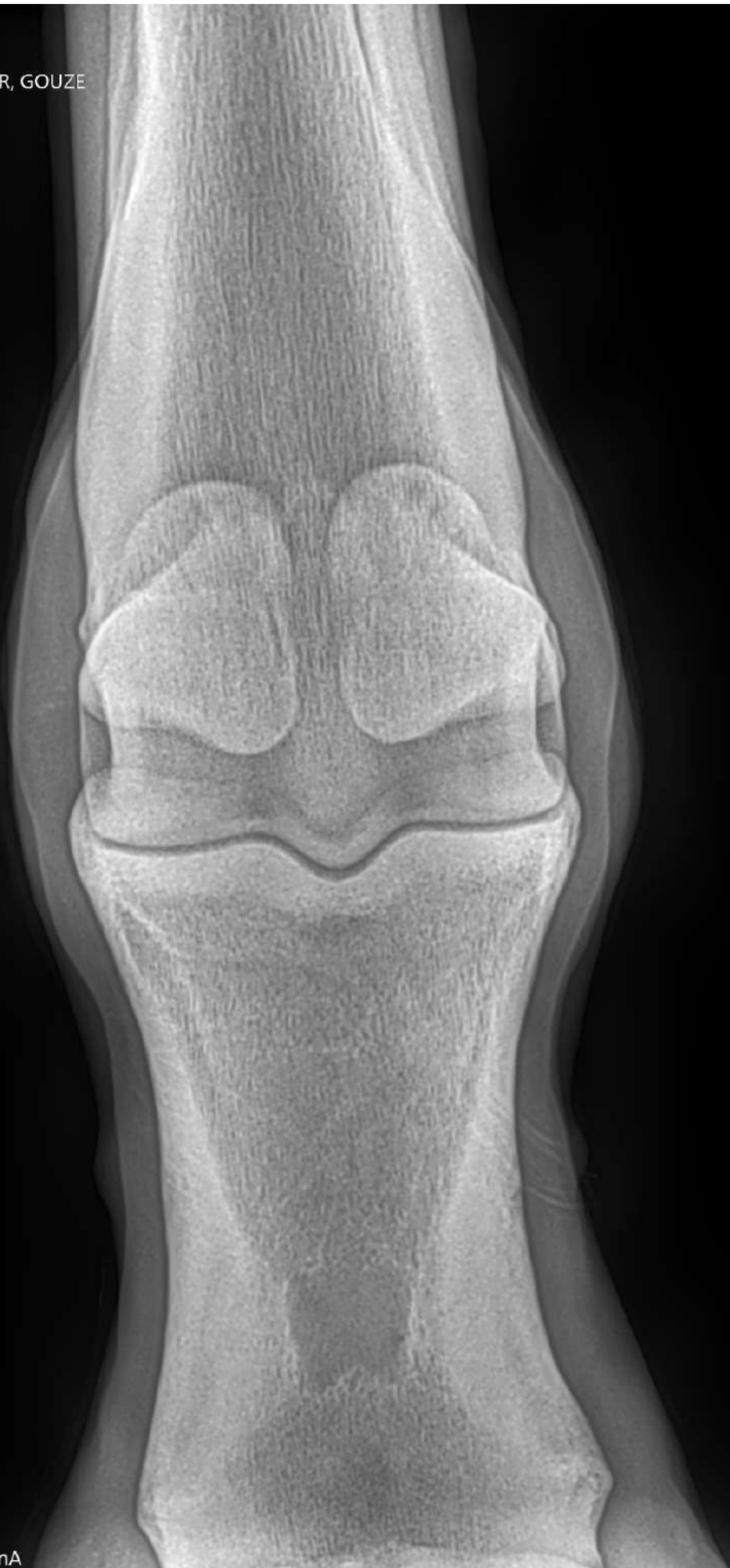G

03-12693 DRS FEHER, GOUZE
Img: 22
Anatomy: Boulet
View: Latéral
Lat: LF

Vet Rec:
kraken d azur
Cheval
Acq Dt: 06/03/2026
Acq Tm: 18:49

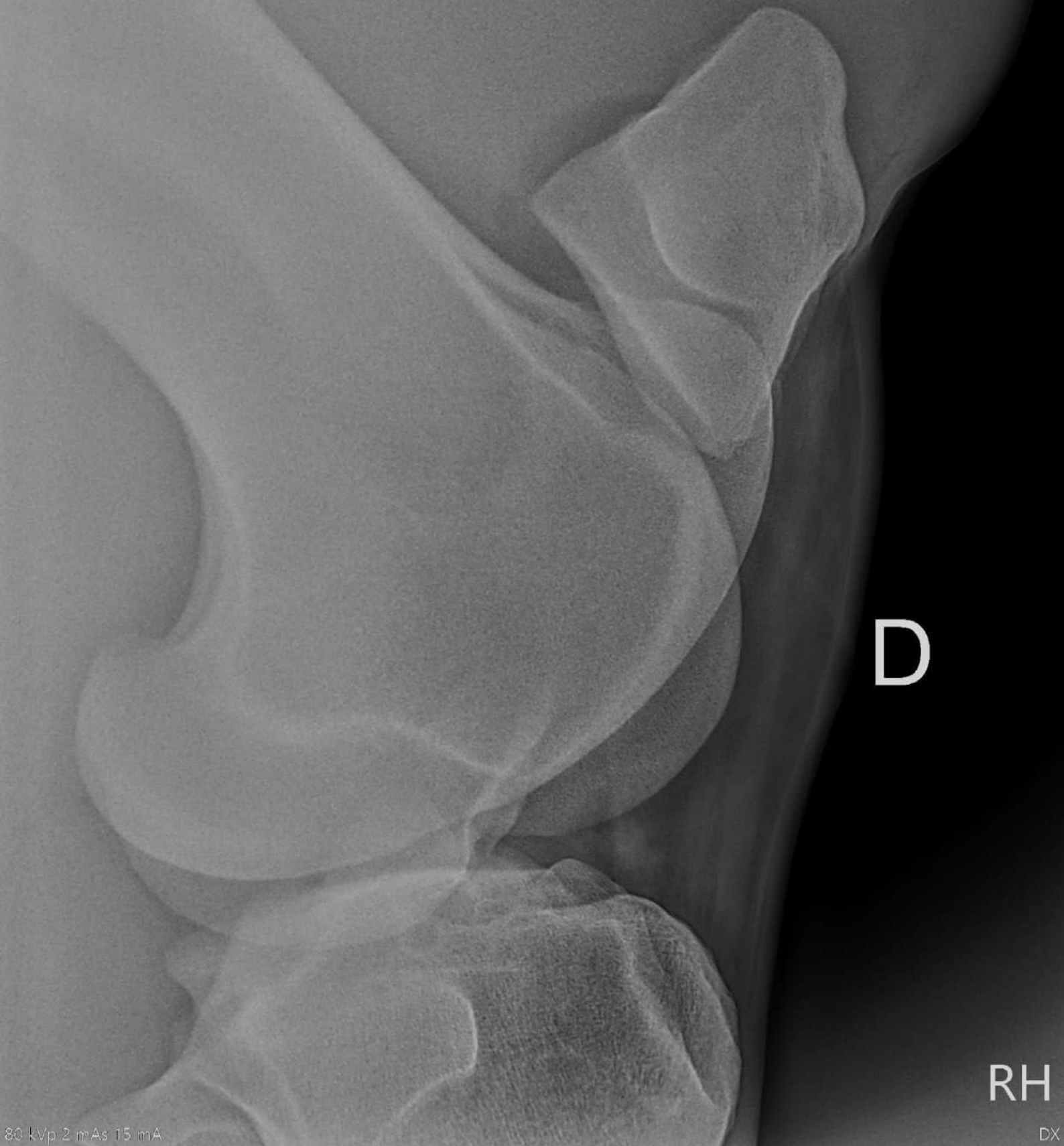
LF

G



03-12693 DRS FEHER, GOUZE
Img: 12
Anatomy: Grasset
View: Latéral
Lat: RH

Vet Rec:
kraken d azur
Cheval
Acq Dt: 06/03/2026
Acq Tm: 18:42



D

RH

80 kVp 2 mAs 15 mA

DX

03-12693 DRS FEHER, GOUZE
Img: 14
Anatomy: Grasset
View: Caudo-crânial
Lat: LH

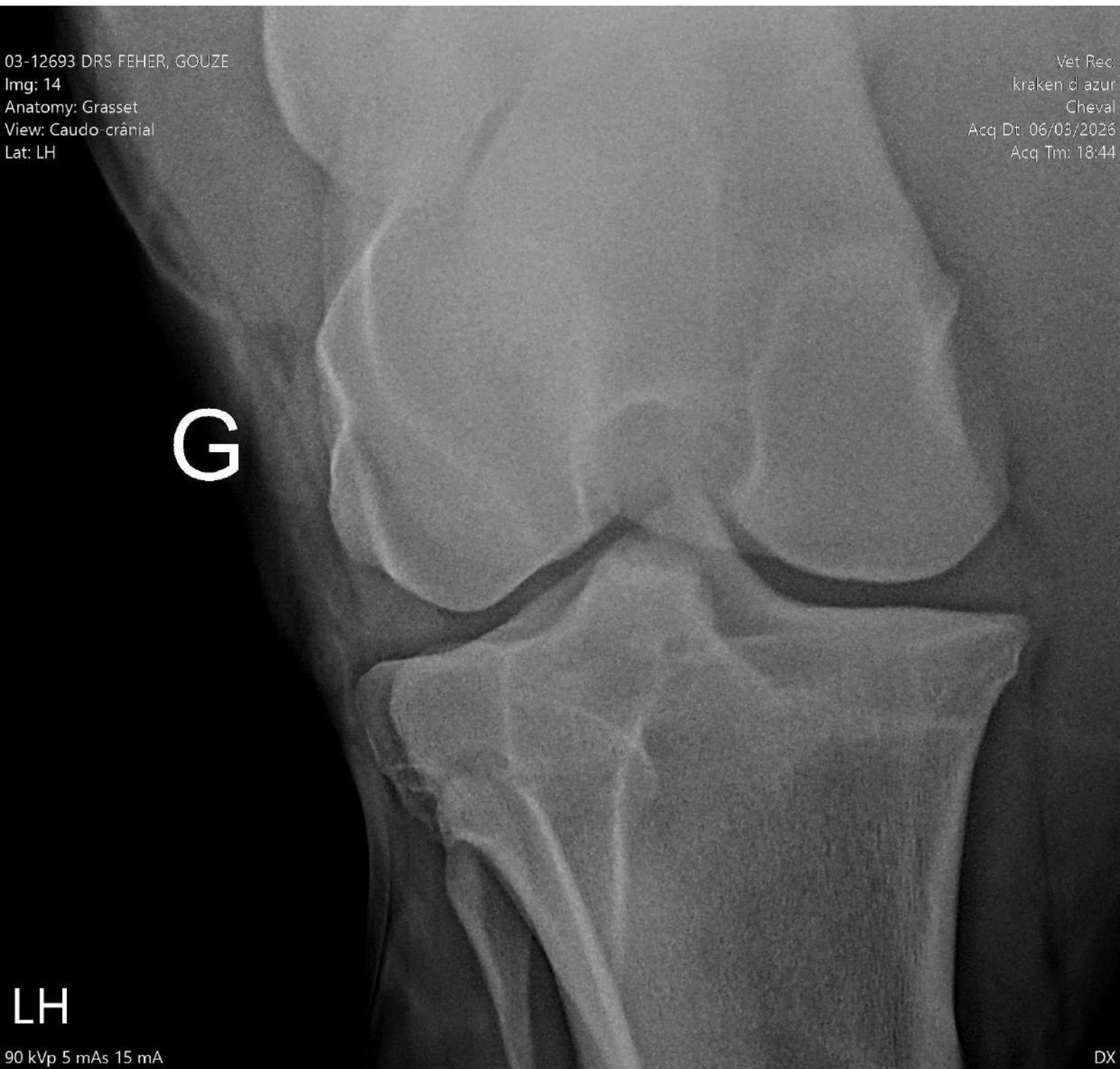
Vet Rec:
kraken d'azur
Cheval
Acq Dt: 06/03/2026
Acq Tm: 18:44

G

LH

90 kVp 5 mAs 15 mA

DX

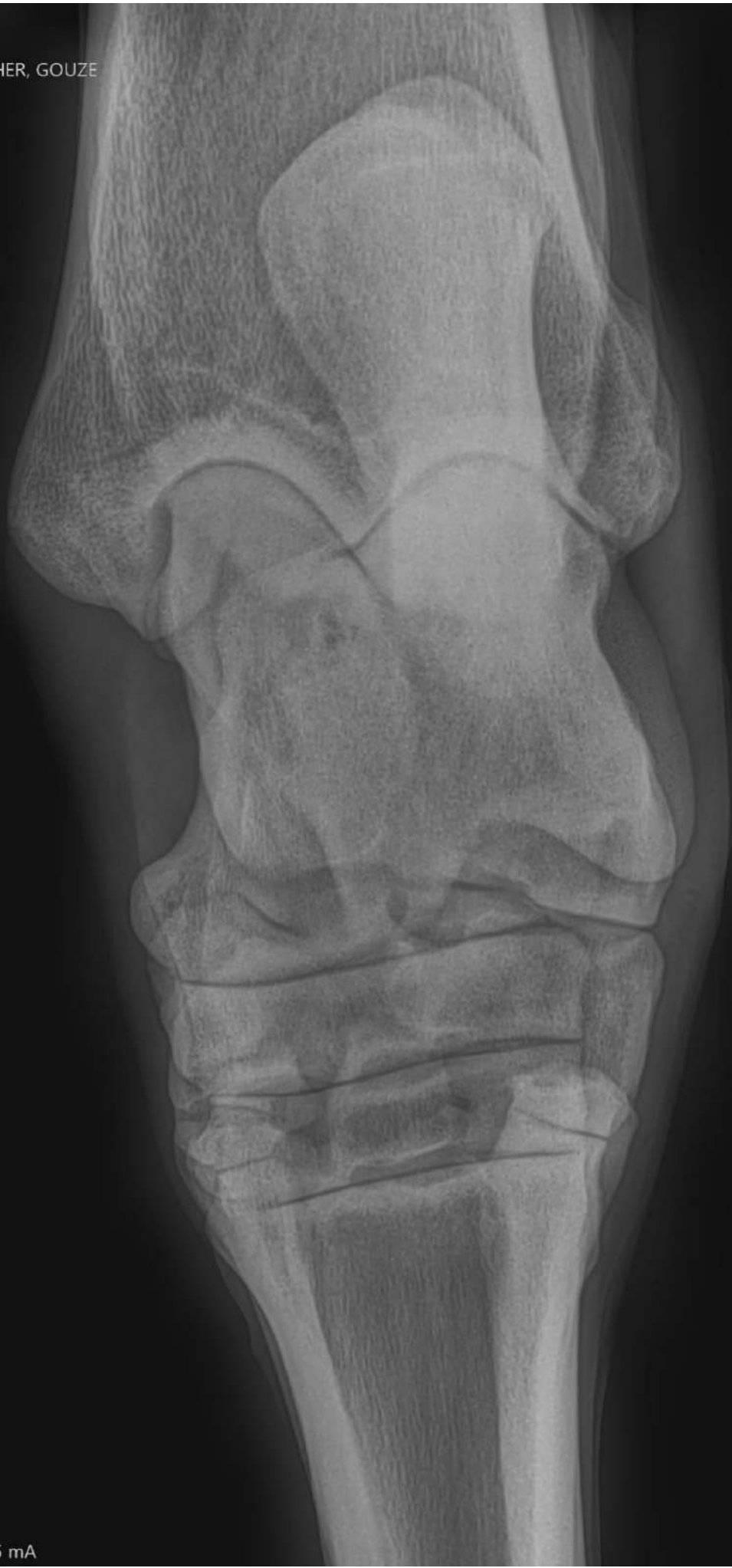

03-12693 DRS FEHER, GOUZE
Img: 17
Anatomy: Tarse
View: DP
Lat: LH

Vet Rec:
kraken d azur
Cheval
Acq Dt: 06/03/2026
Acq Tm: 18:46

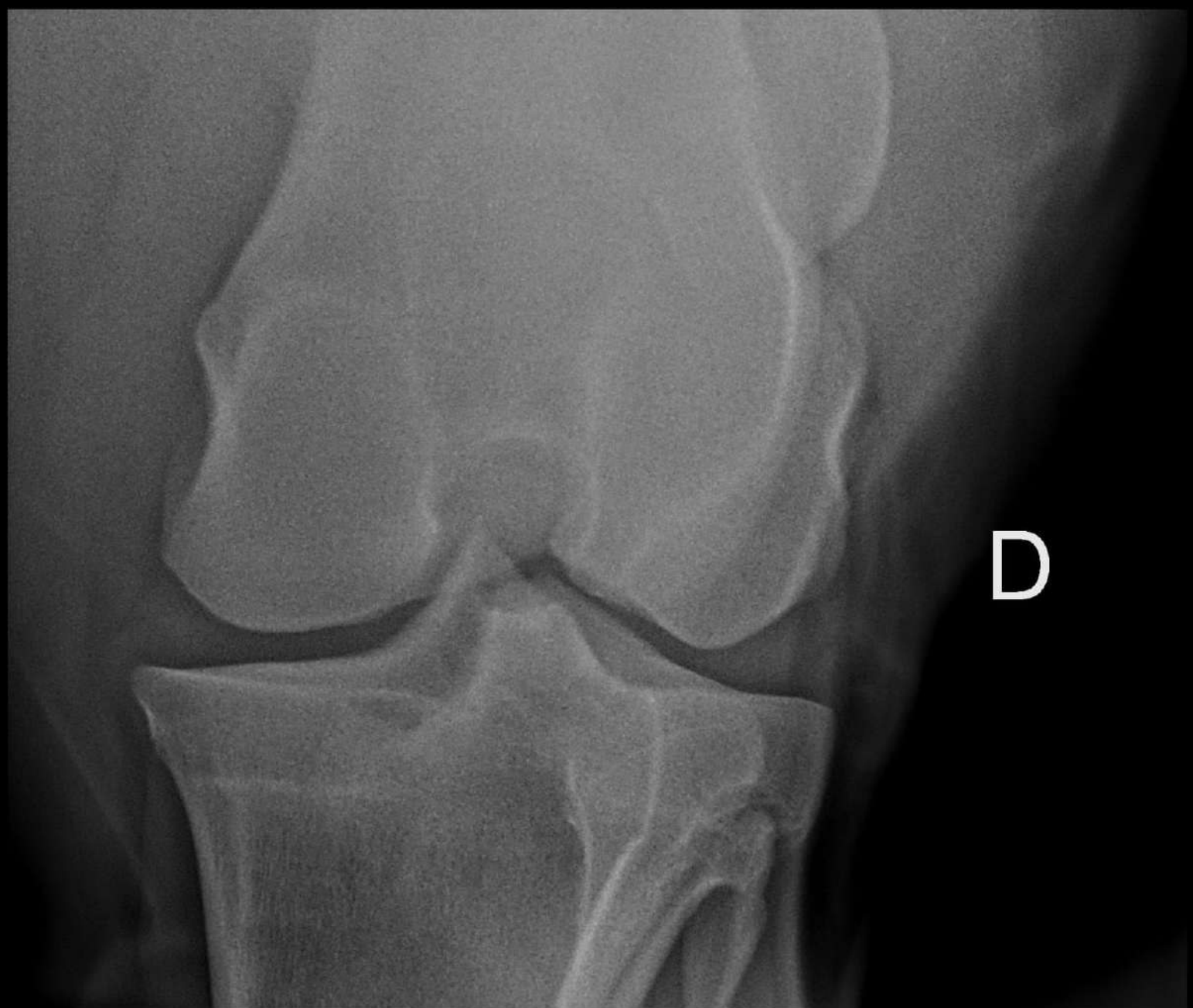
LH

G



03-12693 DRS FEHER, GOUZE
Img: 13
Anatomy: Grasset
View: Caudo-crânial
Lat: RH

Vet Rec:
kraken d azur
Cheval
Acq Dt: 06/03/2026
Acq Tm: 18:43



D

RH

90 kVp 5 mAs 15 mA

DX

03-12693 DRS FEHER, GOUZE
Img: 15
Anatomy: Grasset
View: Latéral
Lat: LH

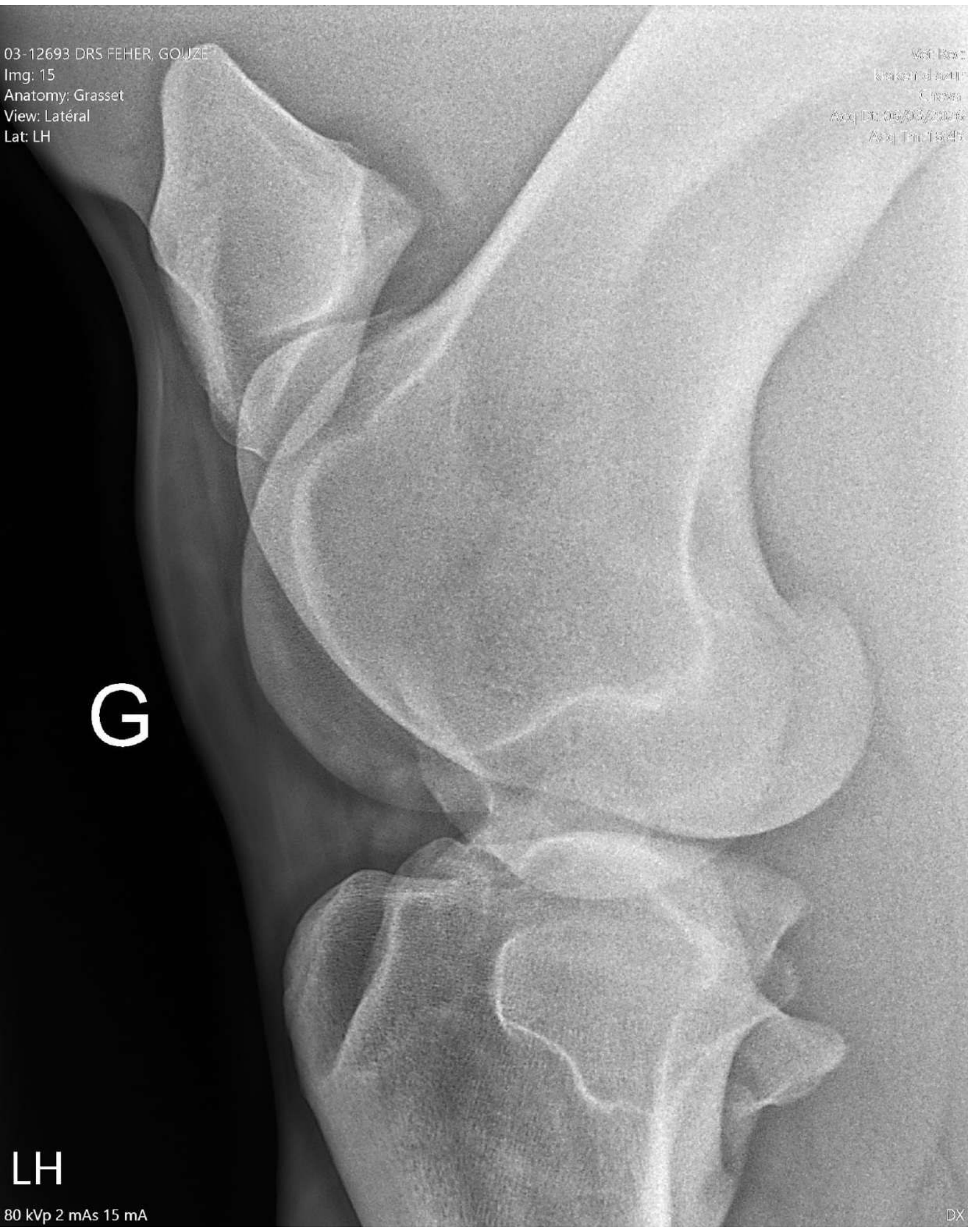Max Hax:
Min Hax: 2041
C: 1000
Acq. Dt: 06/03/2016
Acq. Tm: 13:45

G

LH

80 kVp 2 mAs 15 mA

DX



03-12693 DRS FEHER, GOUZE

Img: 8

Anatomy: Boulet

View: Latéral

Lat: RH

Vet Rec:

kraken d azur

Cheval

Acq Dt: 06/03/2026

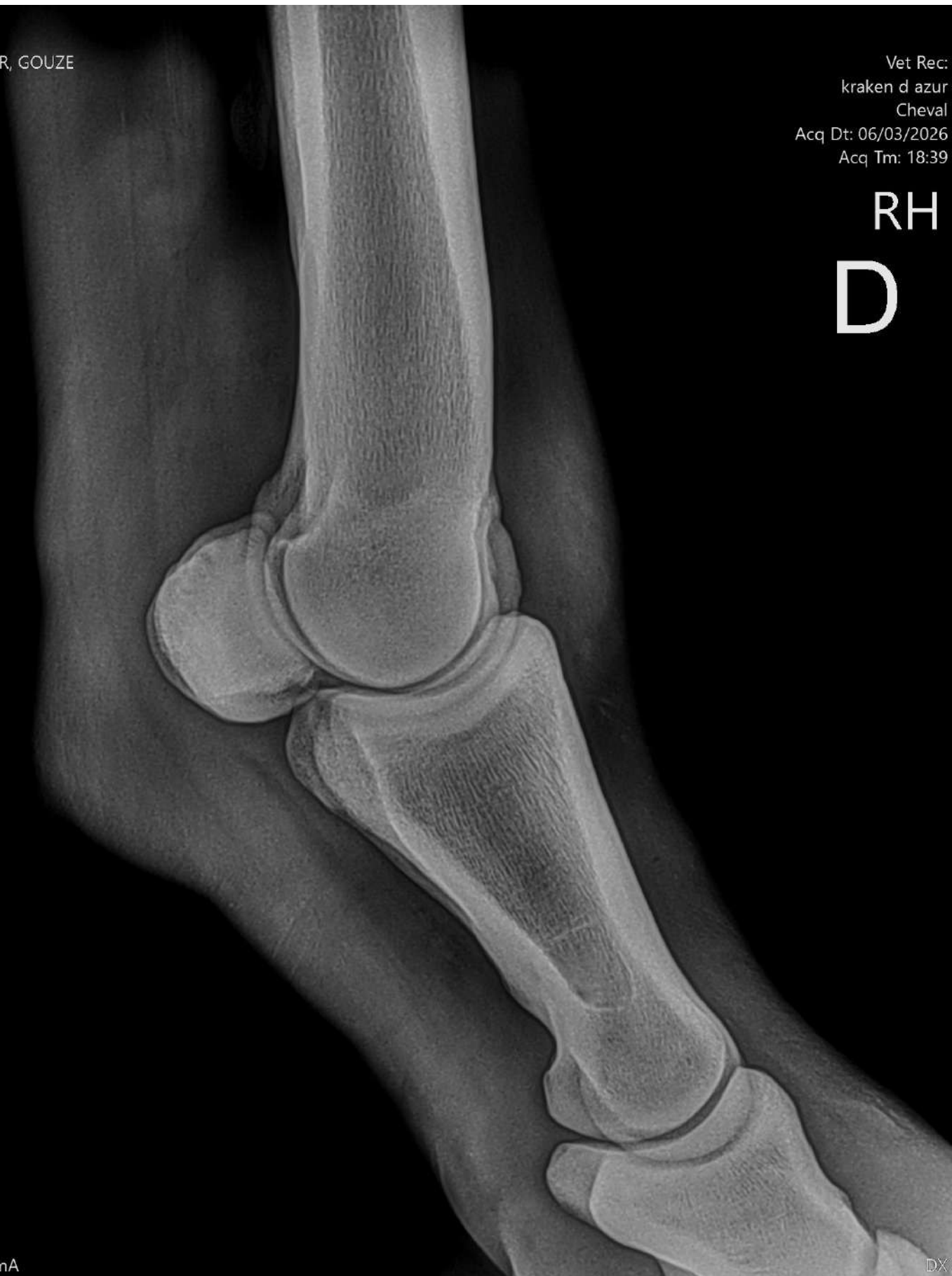Acq Tm: 18:39

RH

D

76 kVp 1,6 mAs 15 mA

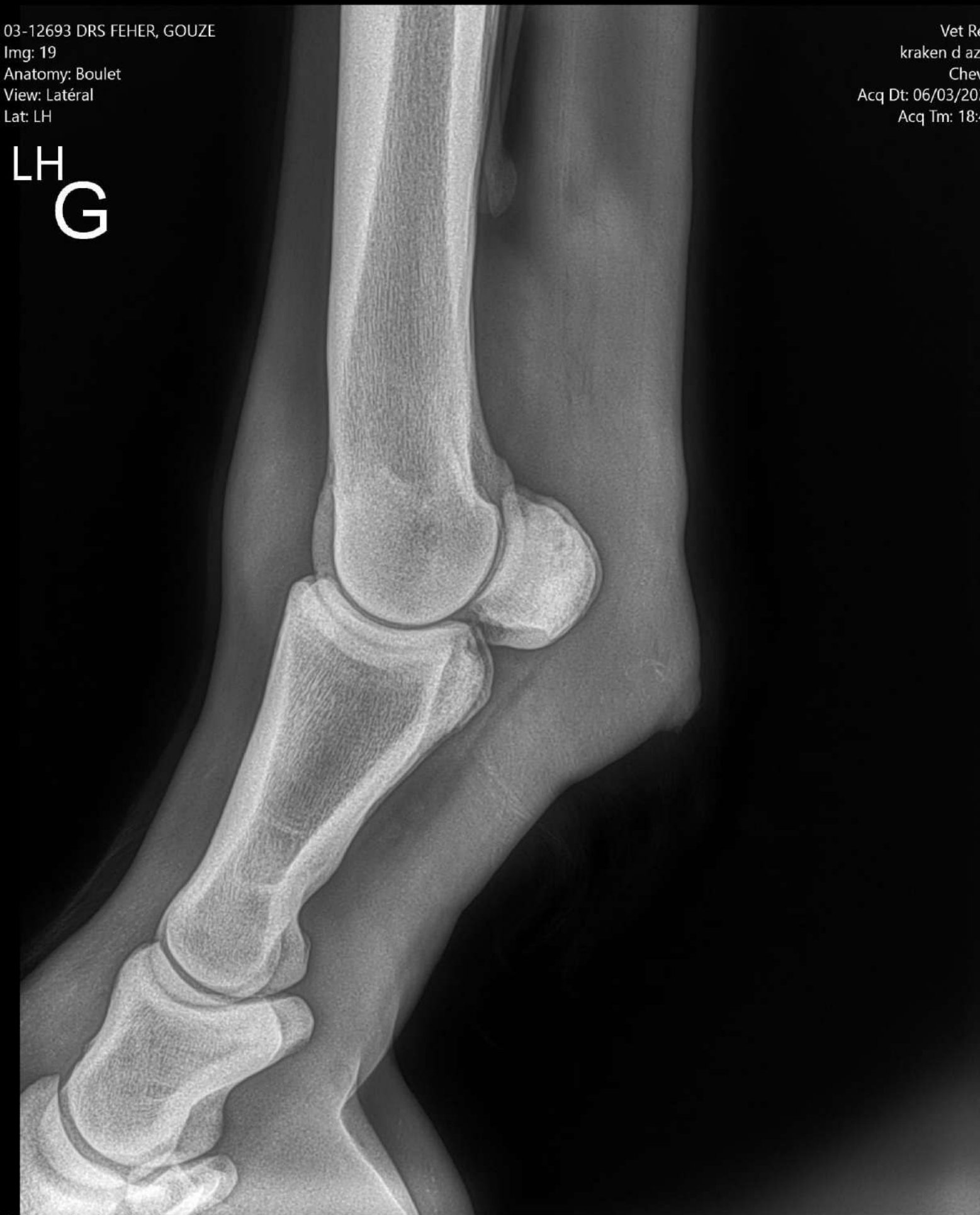DX



03-12693 DRS FEHER, GOUZE
Img: 19
Anatomy: Boulet
View: Latéral
Lat: LH

Vet Rec:
kraken d azur
Cheval
Acq Dt: 06/03/2026
Acq Tm: 18:47

LH
G



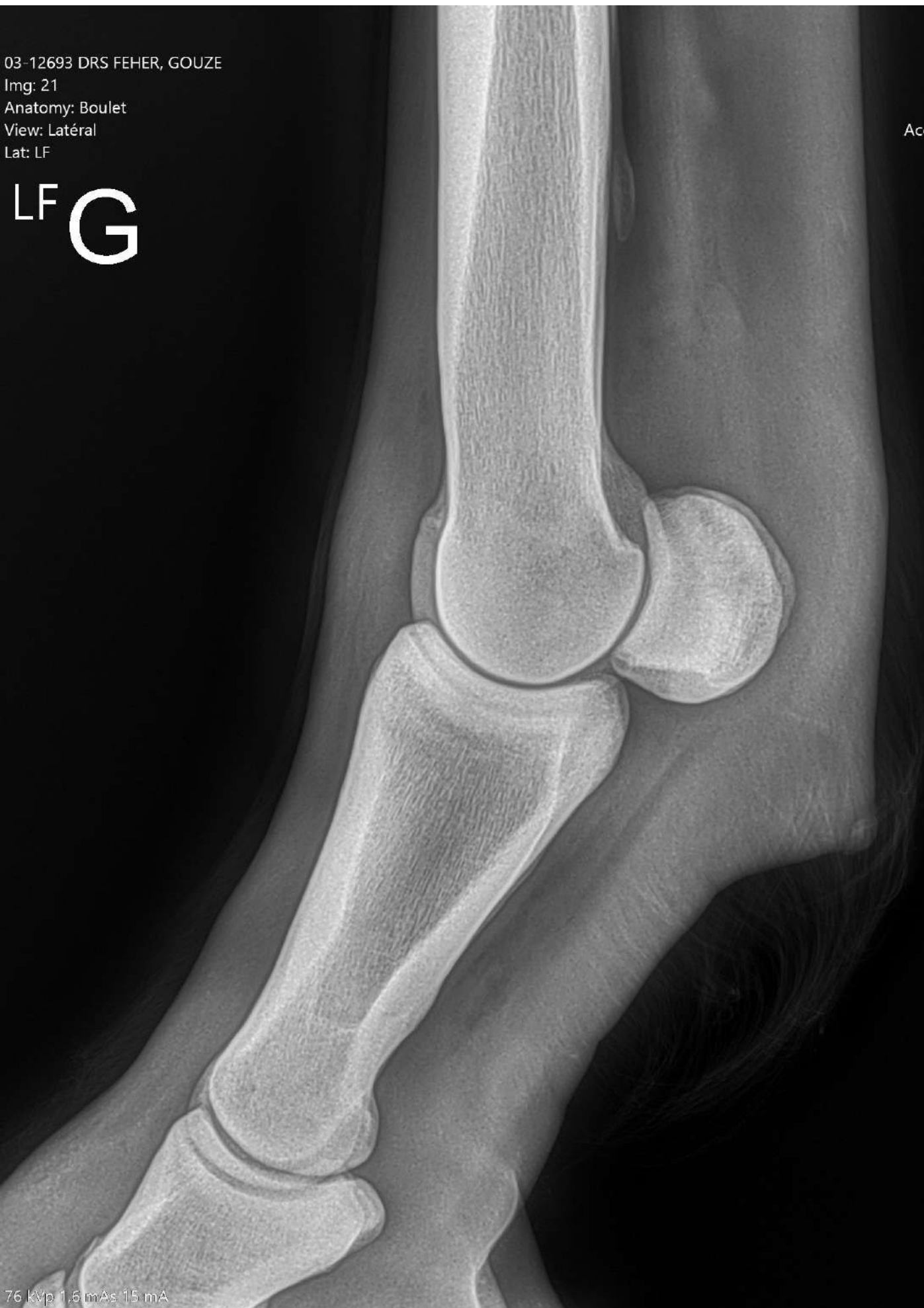76 kVp 1,6 mAs 15 mA

DX

03-12693 DRS FEHER, GOUZE
Img: 21
Anatomy: Boulet
View: Latéral
Lat: LF

Vet Rec:
kraken d azur
Cheval
Acq Dt: 06/03/2026
Acq Tm: 18:49

LF G



76 kVp 1.6 mAs 15 mA

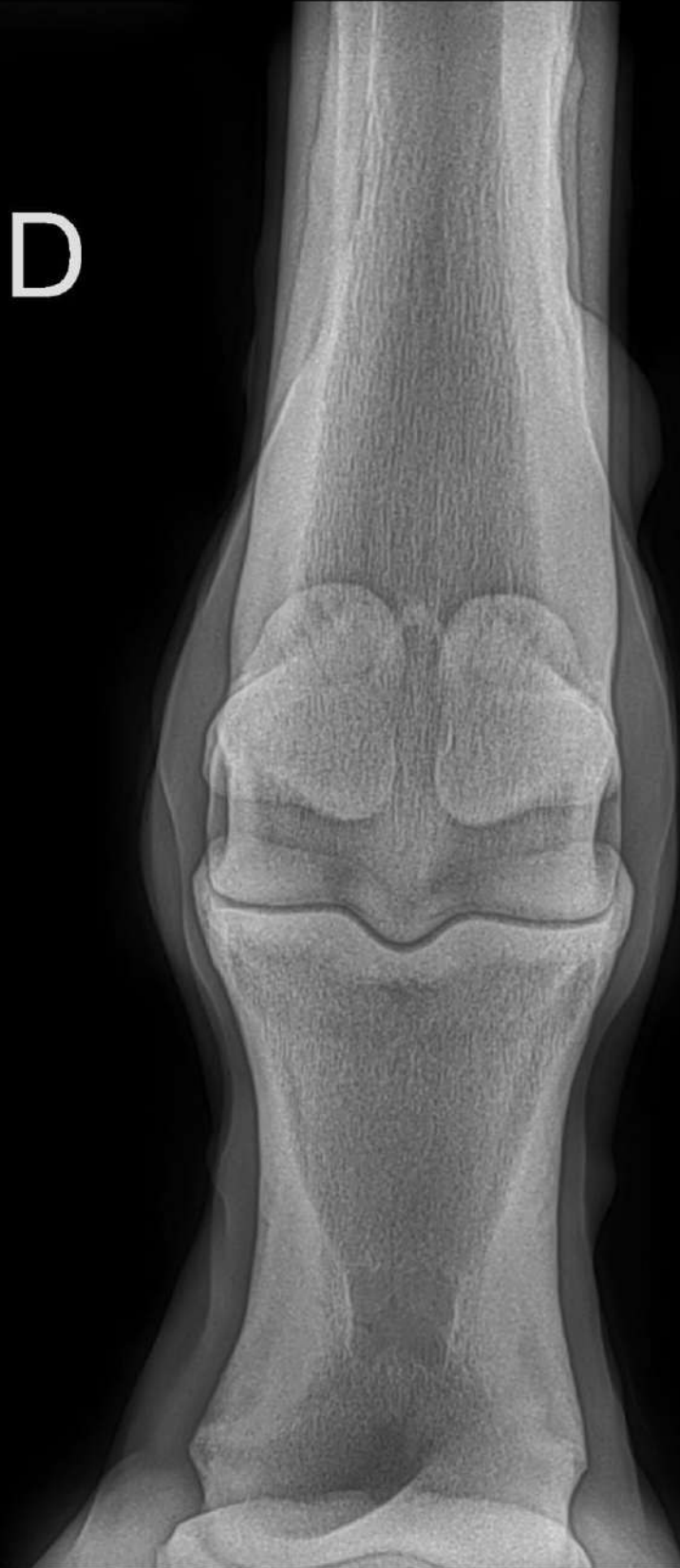DX

03-12693 DRS FEHER, GOUZE
Img: 6
Anatomy: Boulet
View: Latéral
Lat: RF

Vet Rec:
kraken d azur
Cheval
Acq Dt: 06/03/2026
Acq Tm: 18:38

RF

D



76 kVp 1,6 mAs 15 mA

DX

03-12693 DRS FEHER, GOUZE
Img: 16
Anatomy: Tarse
View: Latéral
Lat: LH

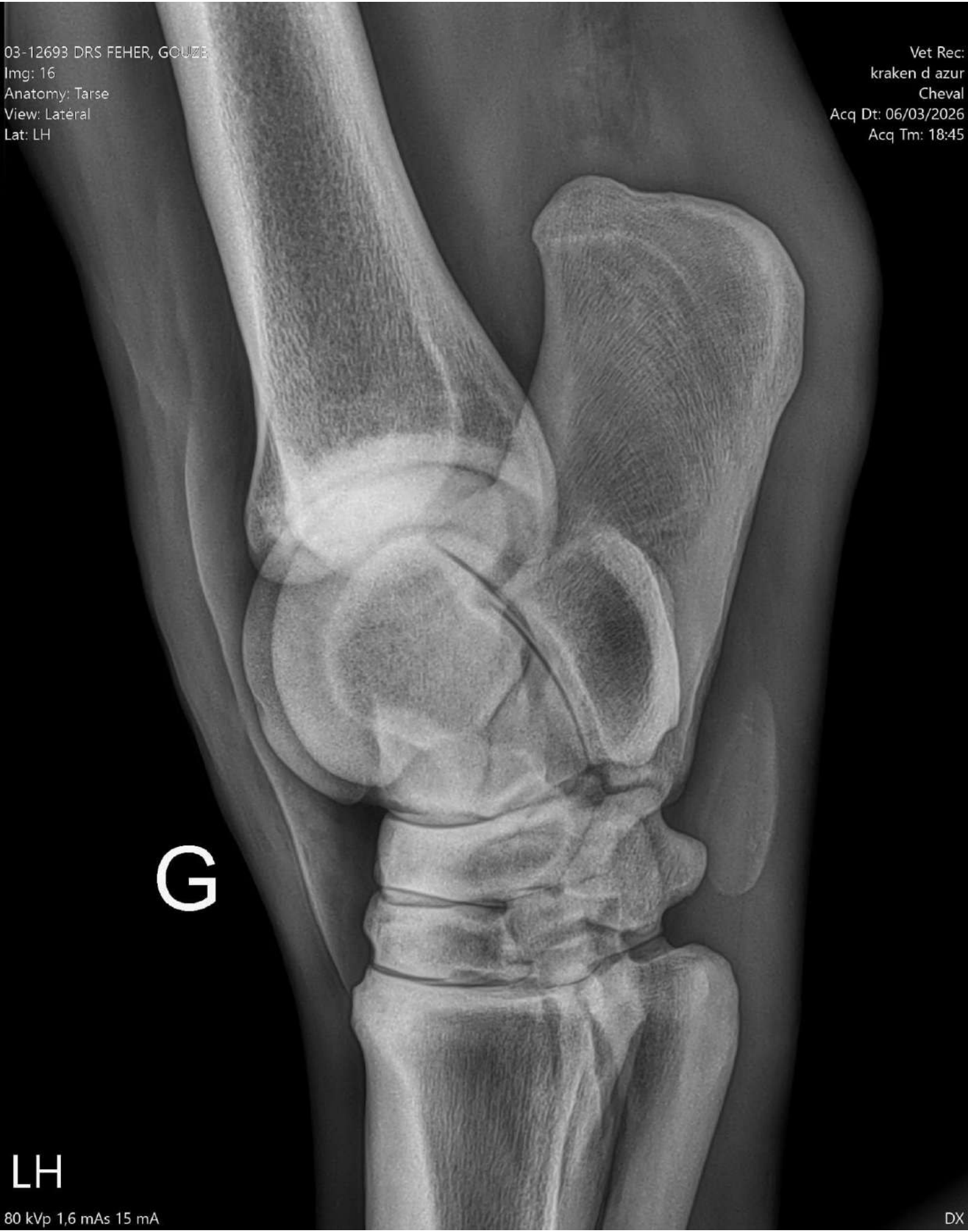
Vet Rec:
kraken d azur
Cheval
Acq Dt: 06/03/2026
Acq Tm: 18:45

G

LH

80 kVp 1,6 mAs 15 mA

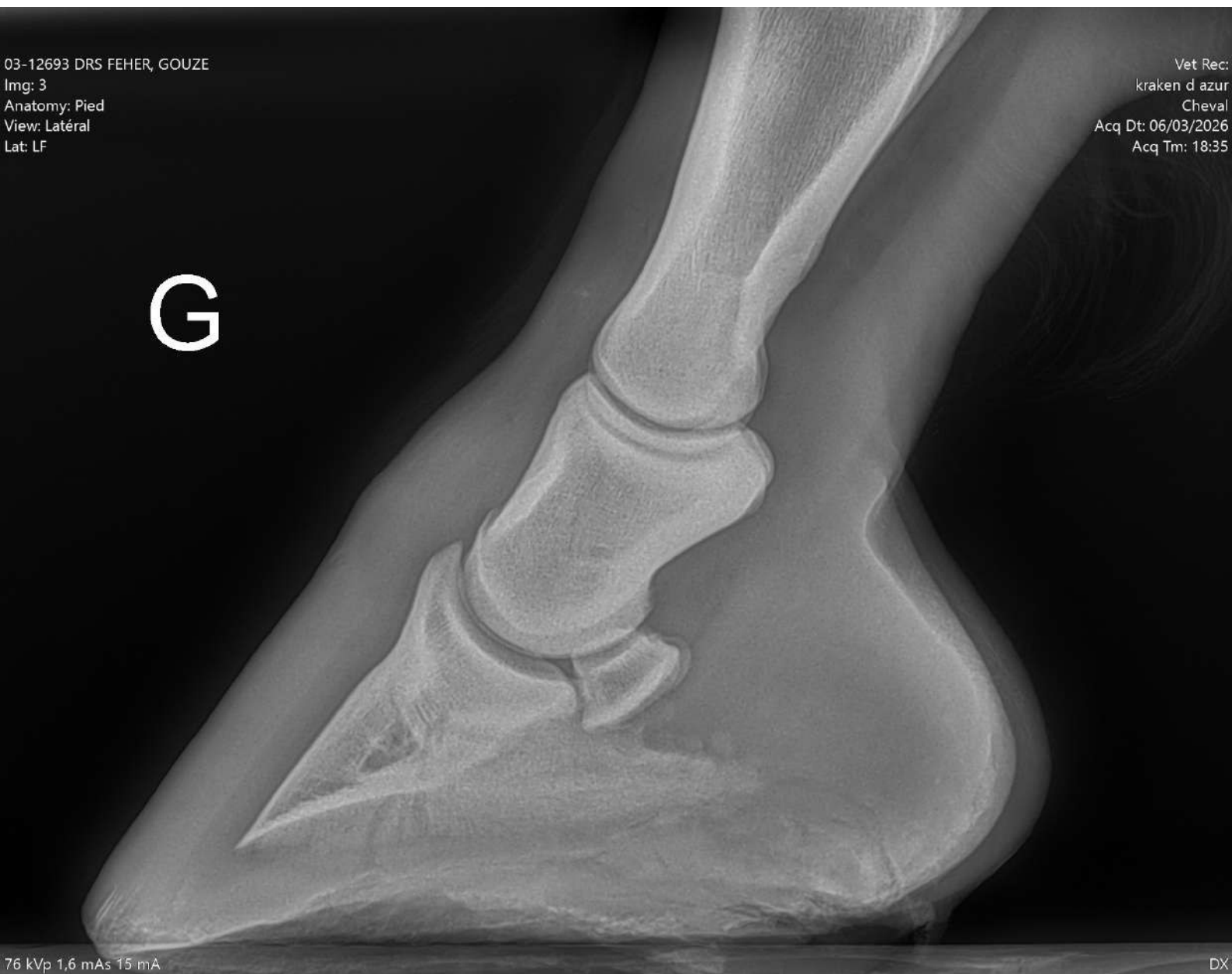DX



03-12693 DRS FEHER, GOUZE
Img: 3
Anatomy: Pied
View: Latéral
Lat: LF

Vet Rec:
kraken d azur
Cheval
Acq Dt: 06/03/2026
Acq Tm: 18:35

G



76 kVp 1,6 mAs 15 mA

DX

03-12693 DRS FEHER, GOUZE
Img: 5
Anatomy: Boulet
View: Latéral
Lat: RF

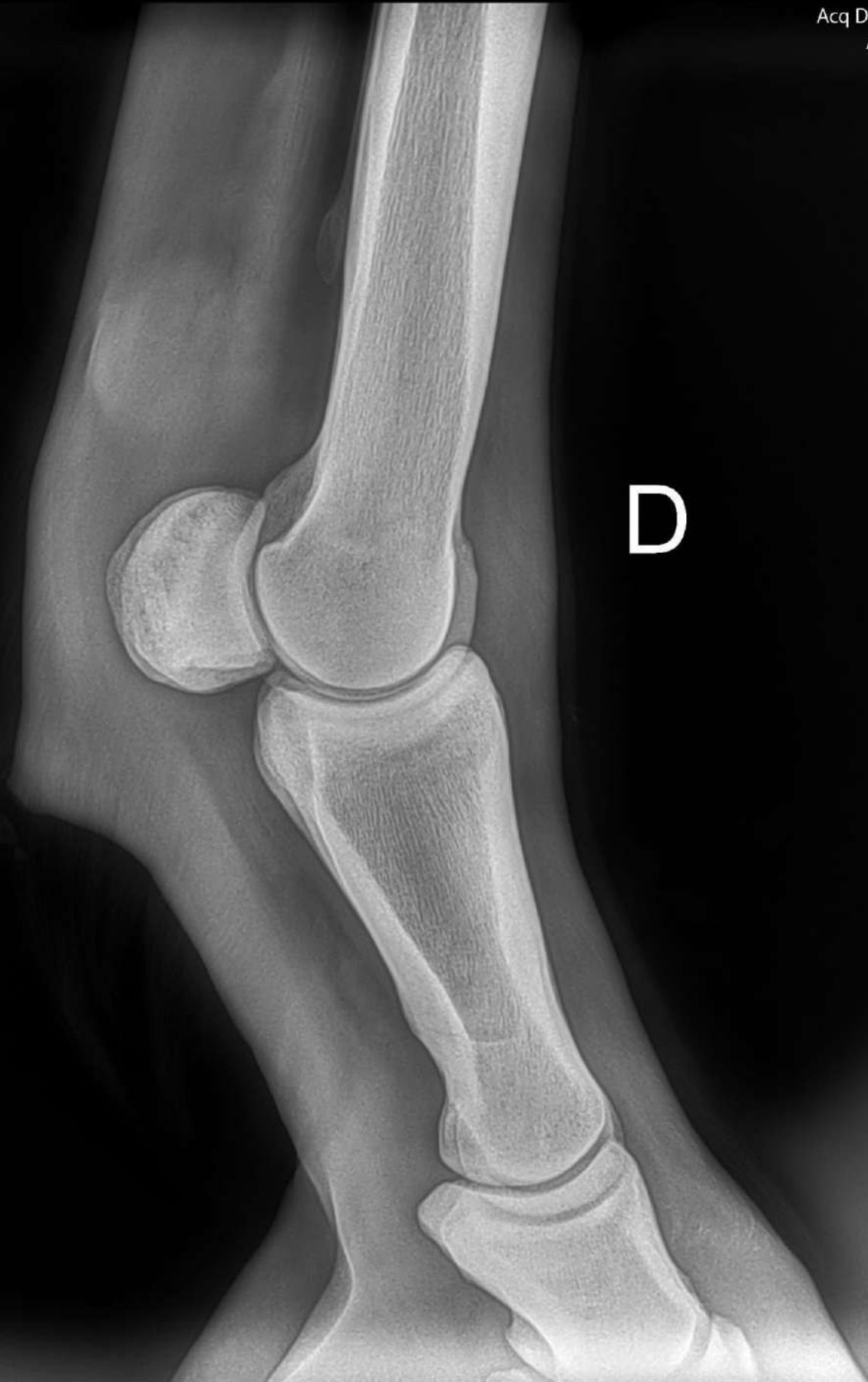
Vet Rec:
kraken d azur
Cheval
Acq Dt: 06/03/2026
Acq Tm: 18:37

RF

D

76 kVp 1,6 mAs 15 mA

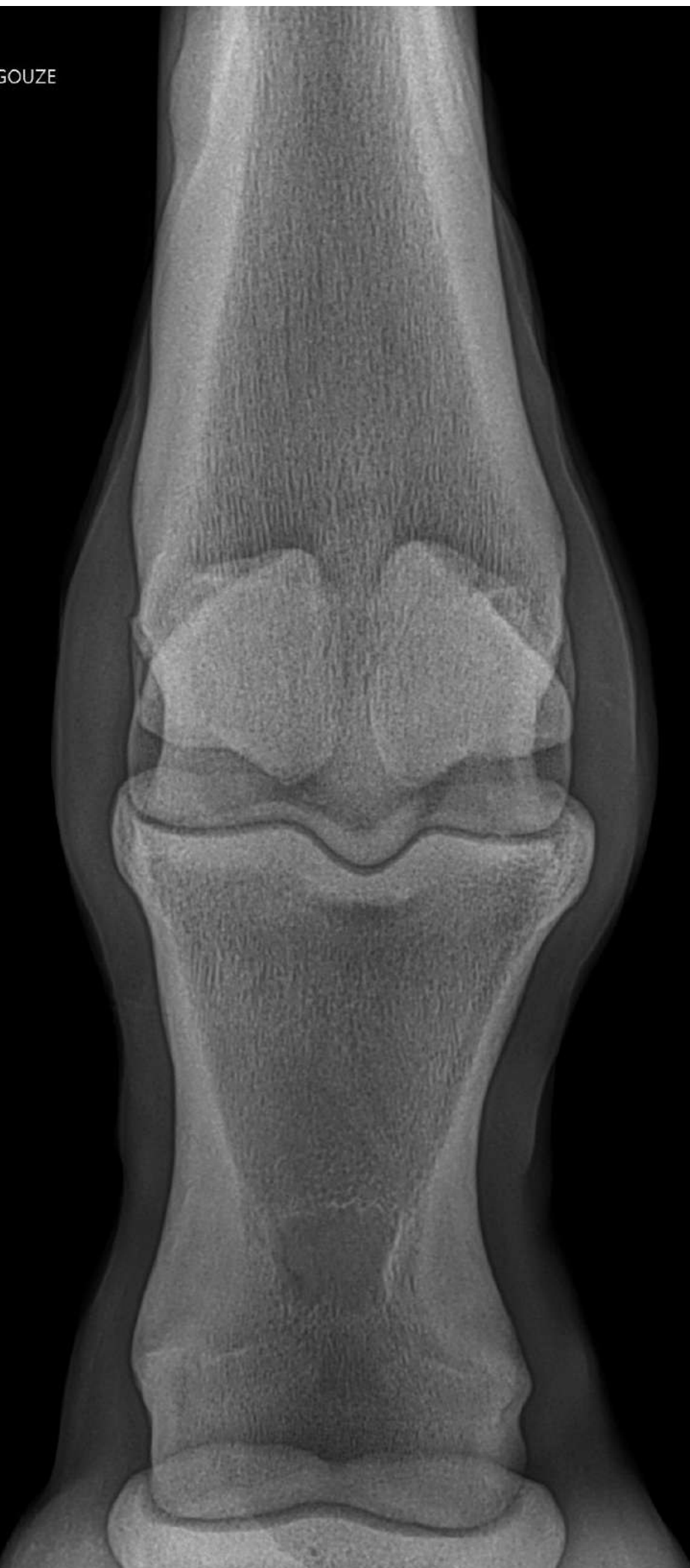DX



03-12693 DRS FEHER, GOUZE
Img: 20
Anatomy: Boulet
View: DP
Lat: LH

Vet Rec:
kraken d azur
Cheval
Acq Dt: 06/03/2026
Acq Tm: 18:48

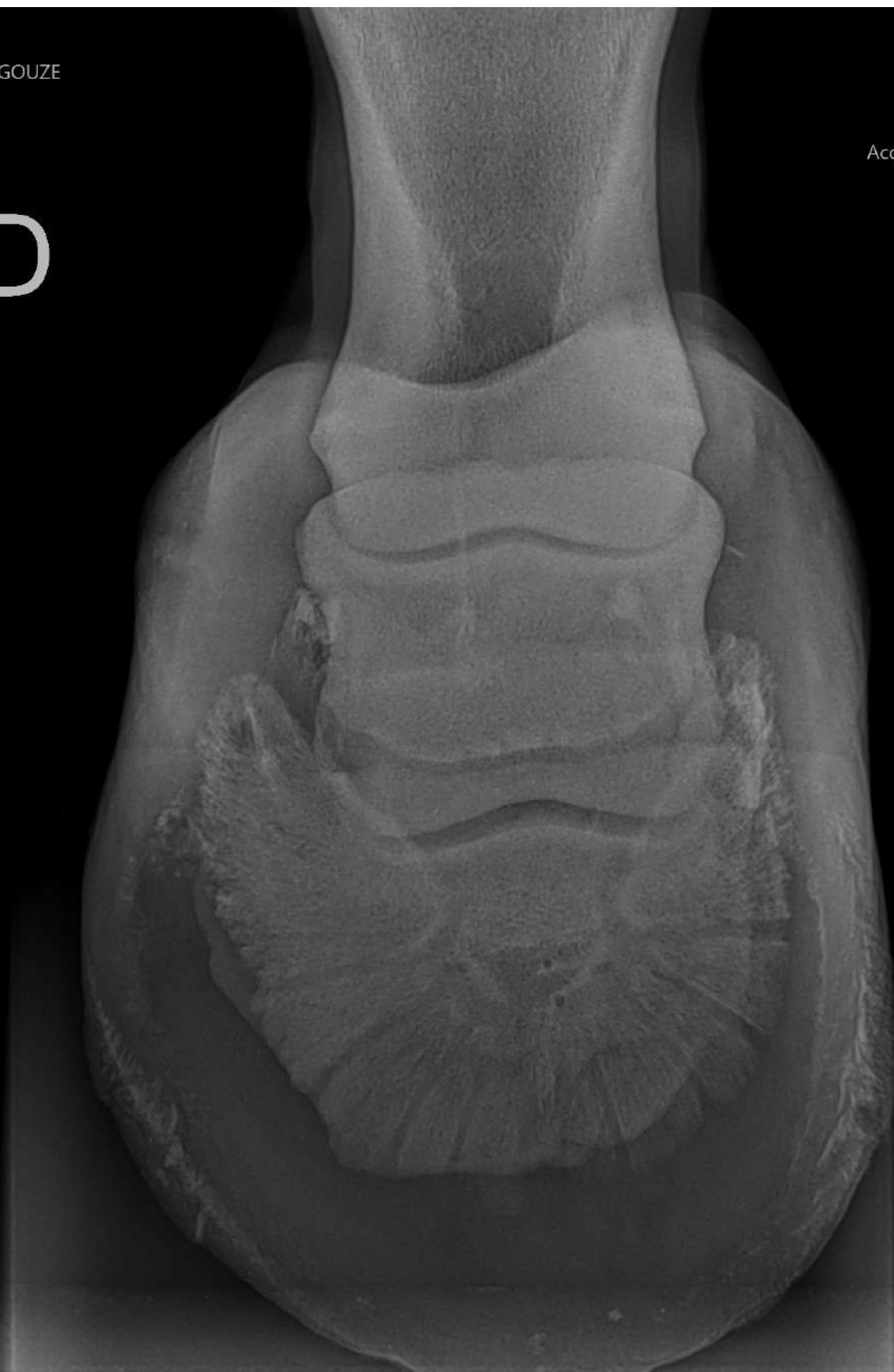LH
G



03-12693 DRS FEHER, GOUZE
Img: 2
Anatomy: Pied
View: Latéral
Lat: RF

Vet Rec:
kraken d azur
Cheval
Acq Dt: 06/03/2026
Acq Tm: 18:34

D



76 kVp 1,6 mAs 15 mA

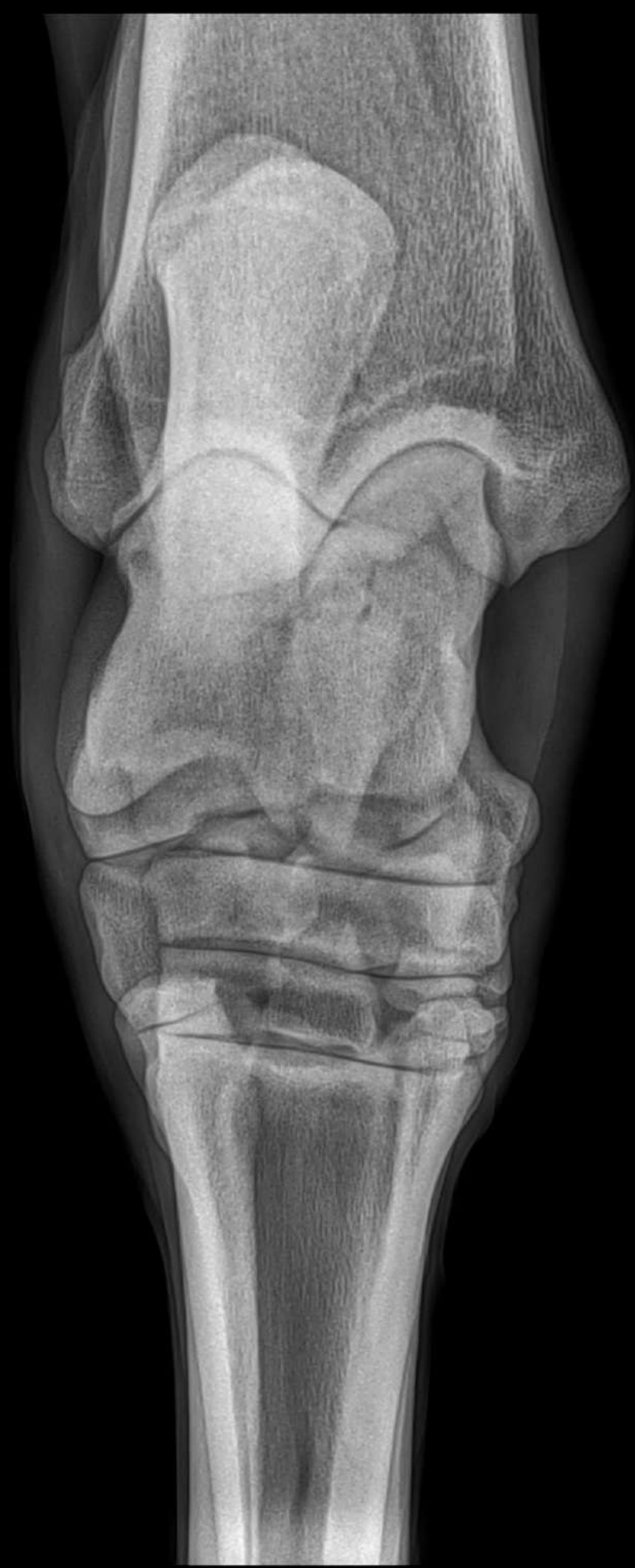DX

03-12693 DRS FEHER, GOUZE
Img: 11
Anatomy: Tarse
View: DP
Lat: RH

Vet Rec:
kraken d azur
Cheval
Acq Dt: 06/03/2026
Acq Tm: 18:41

RH

D

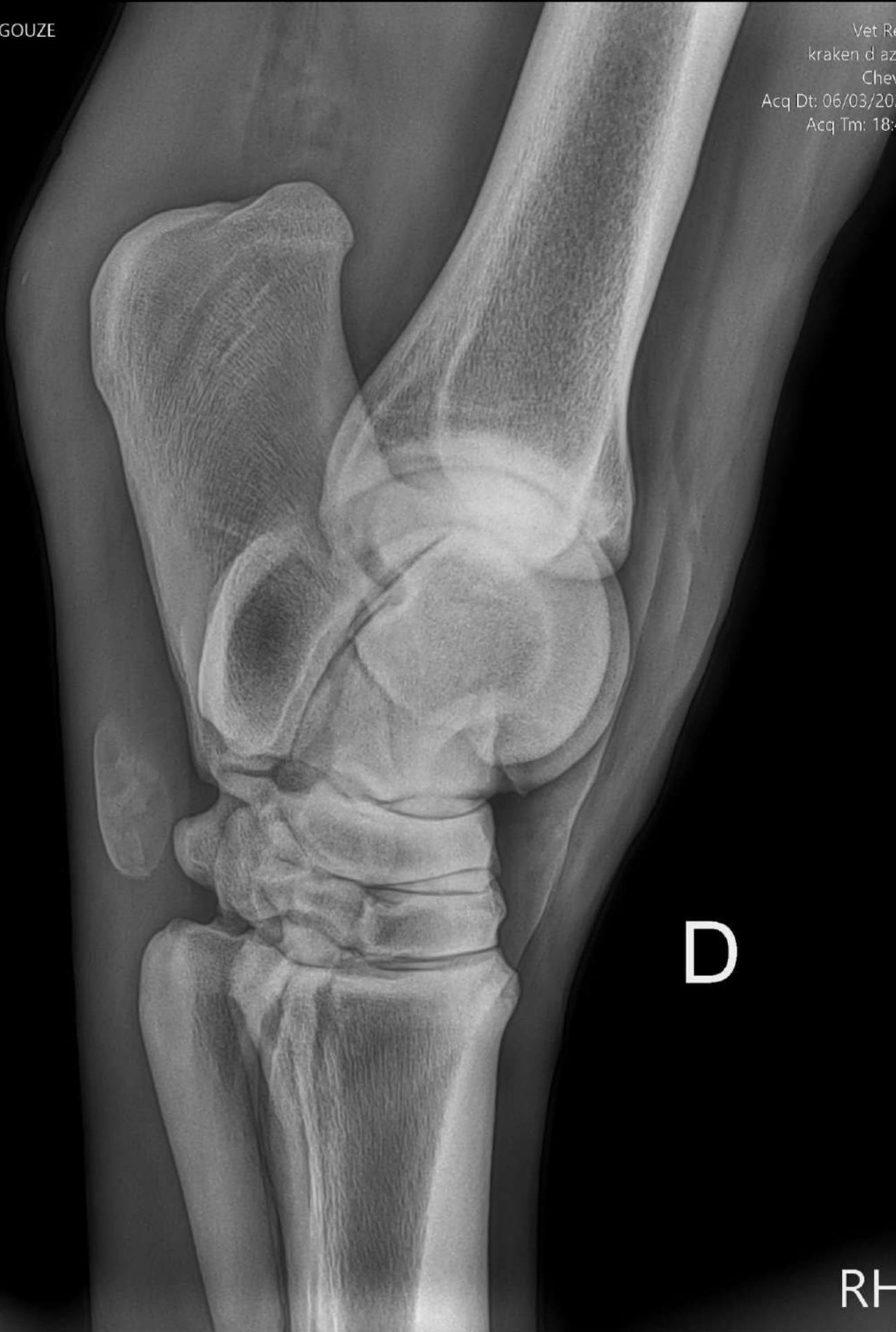


80 kVp 3,2 mAs 15 mA

DX

03-12693 DRS FEHER, GOUZE
Img: 10
Anatomy: Tarse
View: Latéral
Lat: RH

Vet Rec:
kraken d azur
Cheval
Acq Dt: 06/03/2026
Acq Tm: 18:40



80 kVp 1,6 mAs 15 mA

DX

03-12693 DRS FEHER, GOLZE

Img: 1

Anatomy: Pied

View: Latéral

Lat: RF

Vet Rec:

kraken d azur

Cheval

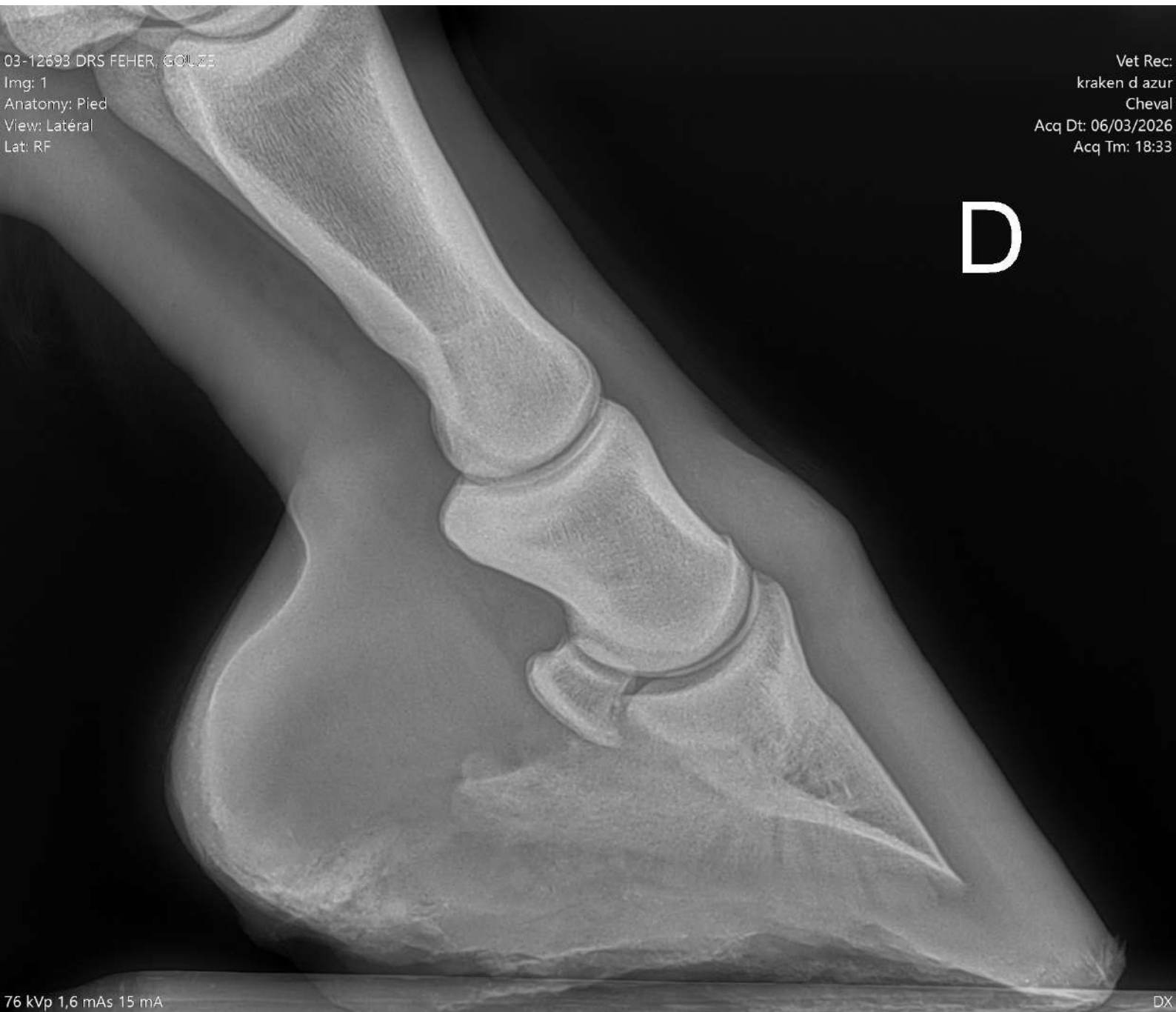Acq Dt: 06/03/2026

Acq Tm: 18:33

D


76 kVp 1,6 mAs 15 mA

DX



03-12693 DRS FEHER, GOUZE
Img: 23
Anatomy: Rachis thoracique
View: Latéral droit
Lat: U

Vet Rec:
kraken d azur
Cheval
Acq Dt: 06/03/2026
Acq Tm: 18:50

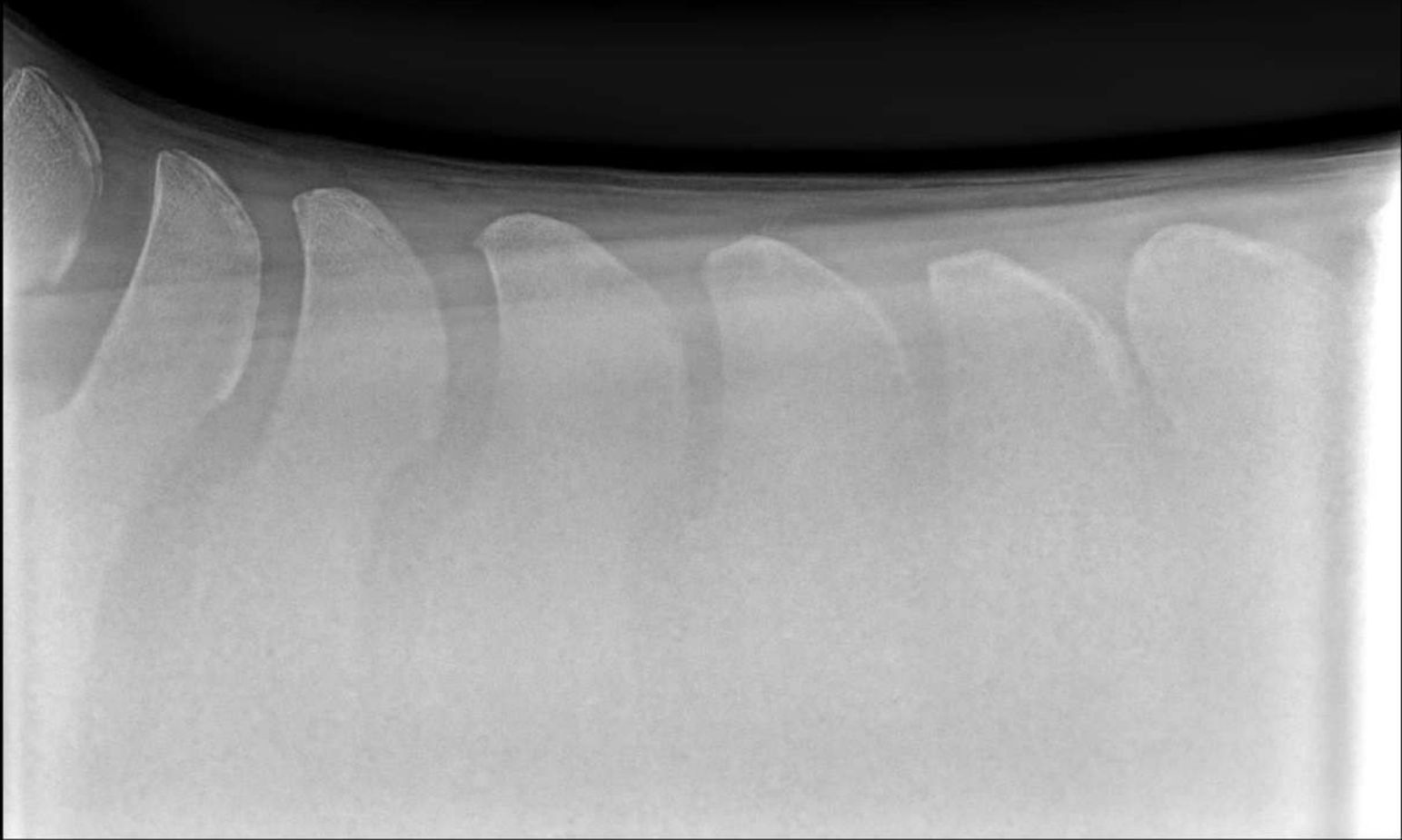


03-12693 DRS FEHER, GOUZE

100%

03-12693 DRS FEHER, GOUZE
Img: 24
Anatomy: Rachis thoracique
View: Latéral droit
Lat: U

Vet Rec:
kraken d azur
Cheval
Acq Dt: 06/03/2026
Acq Tm: 18:50

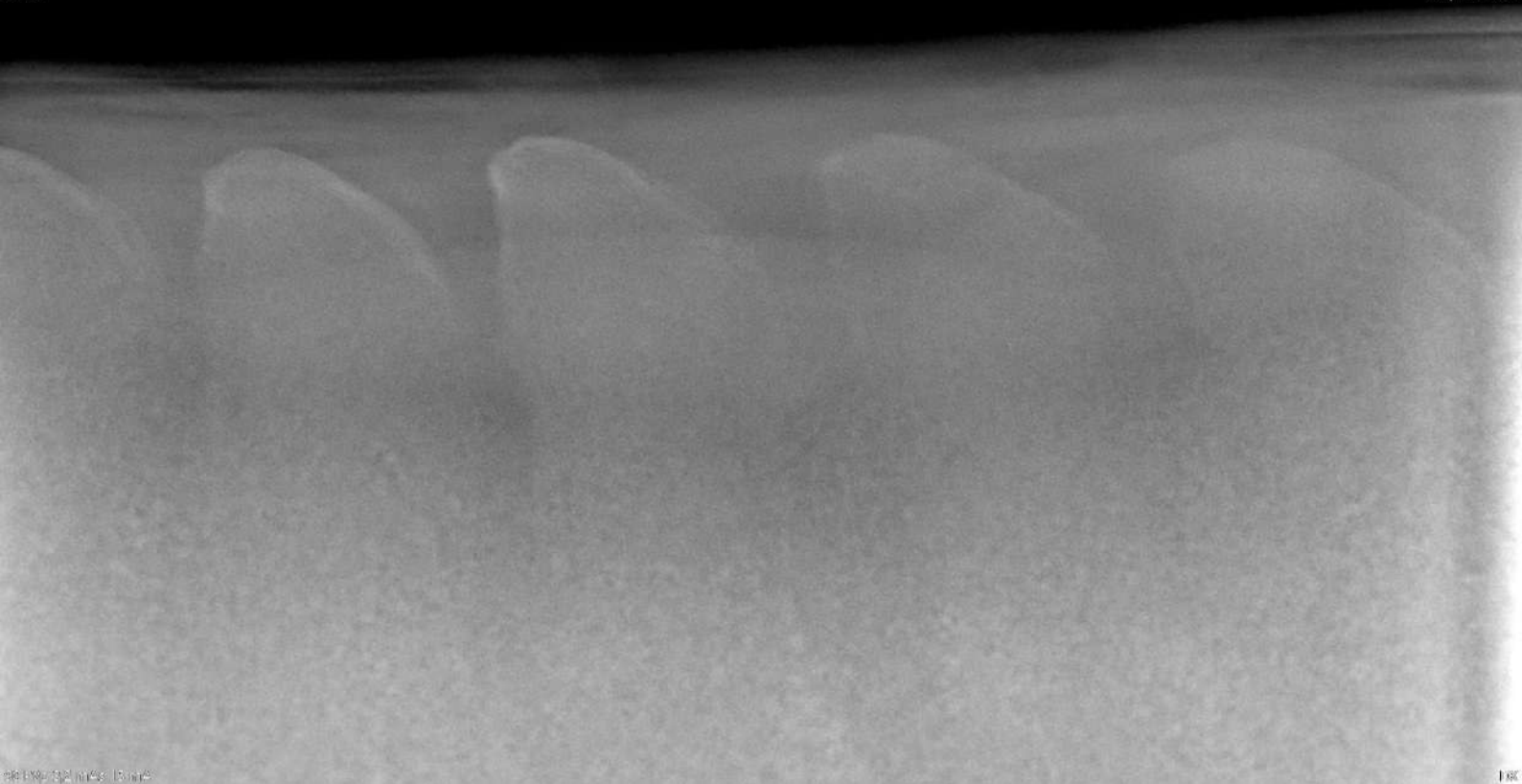


90 kVp 3,2 mAs 15 mA

DX

03-12693 DRS FEHER, GOUZE
Img: 25
Anatomy: Rachis thoracique
View: Latéral droit
Lat: U

Vet Rec:
kraken d azur
Cheval
Acq Dt: 06/03/2026
Acq Tm: 18:51



DR 12693/06/03/2026

1/80