



# BALSAN ENCHÈRES

Nom du cheval

Numéro SIF

Numéro de transpondeur

## Examen Clinique

Etat général :

Système reproducteur :

Examen externe

Veines jugulaires :

Pouls & auscultation cardiaque :

Vérification sur site: <https://reports.labor-boese.de/>

Labor Dr. Böse GmbH • Carl-Zeiss-Str. 6 • 31177 Harsum, Germany

**Cabinet Vétérinaire équin Rance-Frémur**  
**Dr. Audrey Henry N° 20138**  
 zone artisanale les Landes  
 22490 Plouër-sur-Rance  
 France

Verify this report:

**Rapport final d'analyse "Kheops Des Ruettes"**

Espèce:	cheval	Propriétaire:	Ecuries Bruno Rocuet
N° d'ident.:	25000120235505K	Expéditeur:	Cabinet Vétérinaire équin Rance-Frémur
N° chip:	250259806291685		Dr. Audrey Henry N° 20138
Né(e) le:	2020	Prélevé(s) le:	27.01.2026, 16:30
Sexe:	hongre	Notes:	SIRE: 20235505 K
Couleur:	alezan		
Rapport préalable:	./.		

Arrivé(s) le: 30.01.2026, 09:00

Traitement du 30.01.2026 au 01.02.2026

Analyse(s)	Echantillon(s)	Localisation(s)	Résultat(s)
Piroplasmose, Th. equi, IFAT	sérum	./.	négatif
Piroplasmose, Th. equi, c-ELISA	sérum	./.	négatif
Piroplasmose, B. caballi, IFAT	sérum	./.	négatif
Piroplasmose, B. caballi, c-ELISA	sérum	./.	négatif
Anémie infectieuse éq., AIE, Test de Coggins	sérum	./.	négatif
Dourine, TFC	sérum	./.	négatif
Morve, daELISA	sérum	./.	négatif

**Commentaires complémentaires:**

Piroplasmose (Th. equi), c-ELISA pourcentage d'inhibition: -10,1% (Positif &gt;=40,0%).

Piroplasmose (B. caballi), c-ELISA pourcentage d'inhibition: 3,7% (Positif &gt;=40,0%).

----- fin des résultats -----

M. Sc. Biomed.  
 Dorothea Grund

Harsum, le 01.02.2026, expert

Les résultats d'analyses ci-dessus se rapportent aux échantillons envoyés tel que réceptionnés. Toute publication ou reproduction de ce document, même partielle, est interdite sauf autorisation délivrée par le Labor Dr. Böse GmbH.



03 88 69 75 78

## COMPTE-RENDU d'IMAGERIE

Truchtersheim, le 14 04 2026

Concerne le cheval KHEOPS DES RUETTES

### Imagerie :

Examen radiographique:

Face et profil du pied AG: présence de 2 fossettes centrales sur le bord distal de l'os séamoïde distal.

Face et profil du pied AD: présence d' 1 fossette centrale sur le bord distal de l'os séamoïde distal.

Face et profil du boulet AG: absence de lésion.

Face et profil du boulet PG: absence de lésion.

Face et profil du boulet AD: absence de lésion.

Face et profil du boulet PD: absence de lésion.

Face et profil du jarret G: absence de lésion.

Face et profil du jarret D: absence de lésion.

Face et profil du grasset G: absence de lésion.

Face et profil du grasset D: absence de lésion.

Processus épineux: absence de conflit (espace légèrement diminué)

### Conclusion :

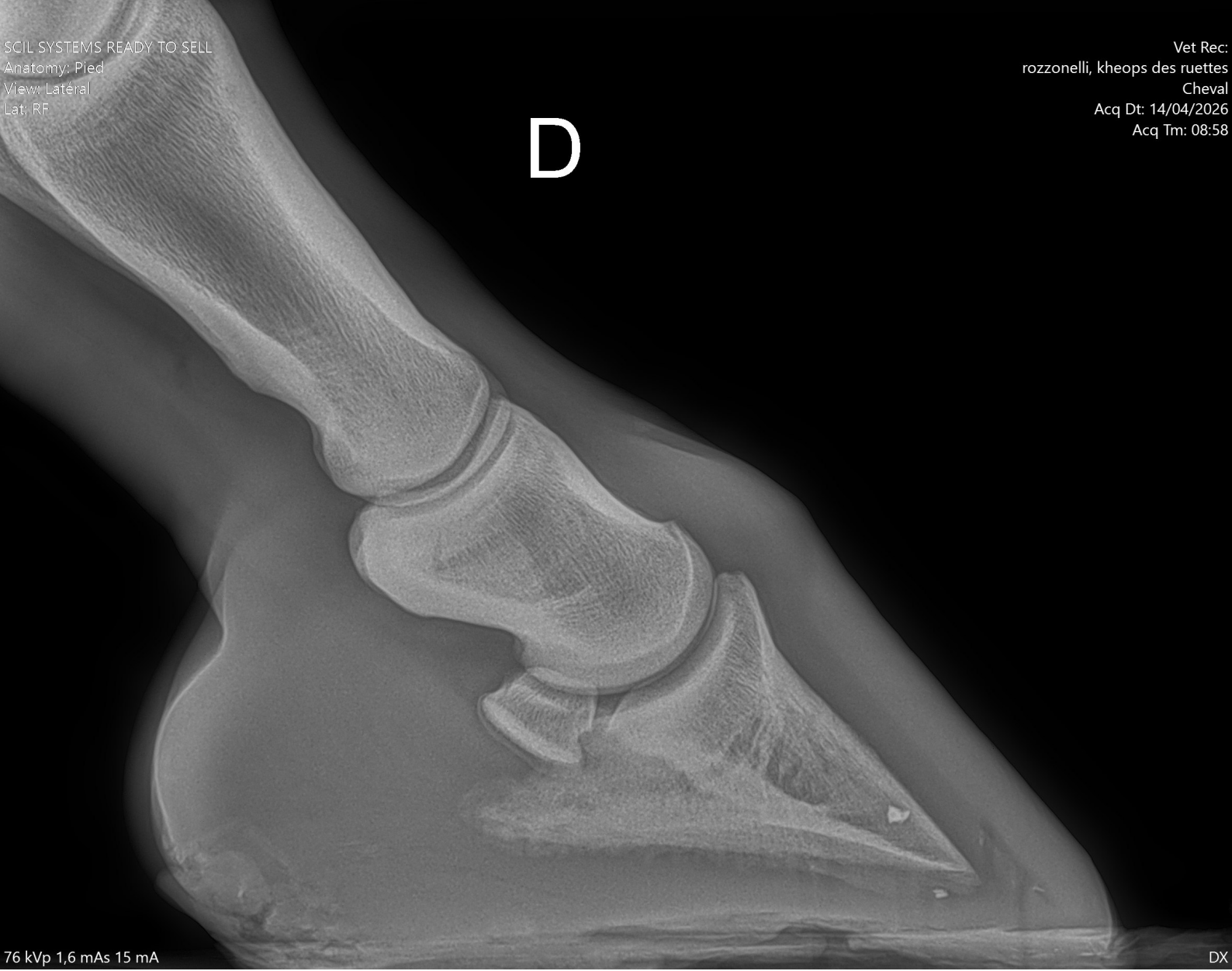Bilan satisfaisant

Dr Benoit Blachon

SCIL SYSTEMS READY TO SELL  
Anatomy: Pied  
View: Latéral  
Lat: RF

Vet Rec:  
rozzonelli, kheops des ruettes  
Cheval  
Acq Dt: 14/04/2026  
Acq Tm: 08:58

D



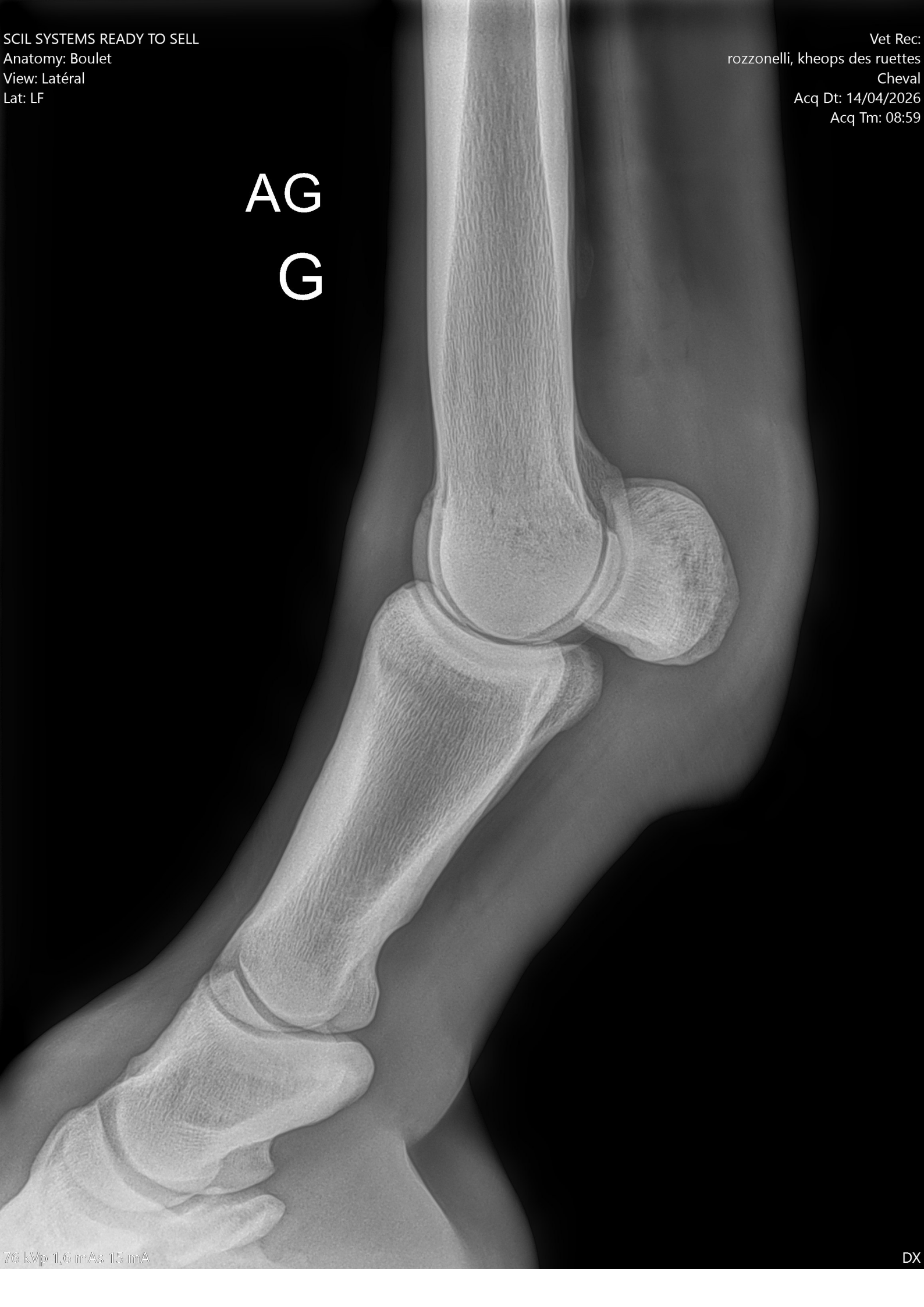76 kVp 1,6 mAs 15 mA

DX

SCIL SYSTEMS READY TO SELL  
Anatomy: Boulet  
View: Latéral  
Lat: LF

Vet Rec:  
rozzonelli, kheops des ruettes  
Cheval  
Acq Dt: 14/04/2026  
Acq Tm: 08:59

AG  
G



SCIL SYSTEMS READY TO SELL

Anatomy: Boulet

View: Latéral

Lat: LF

Vet Rec:

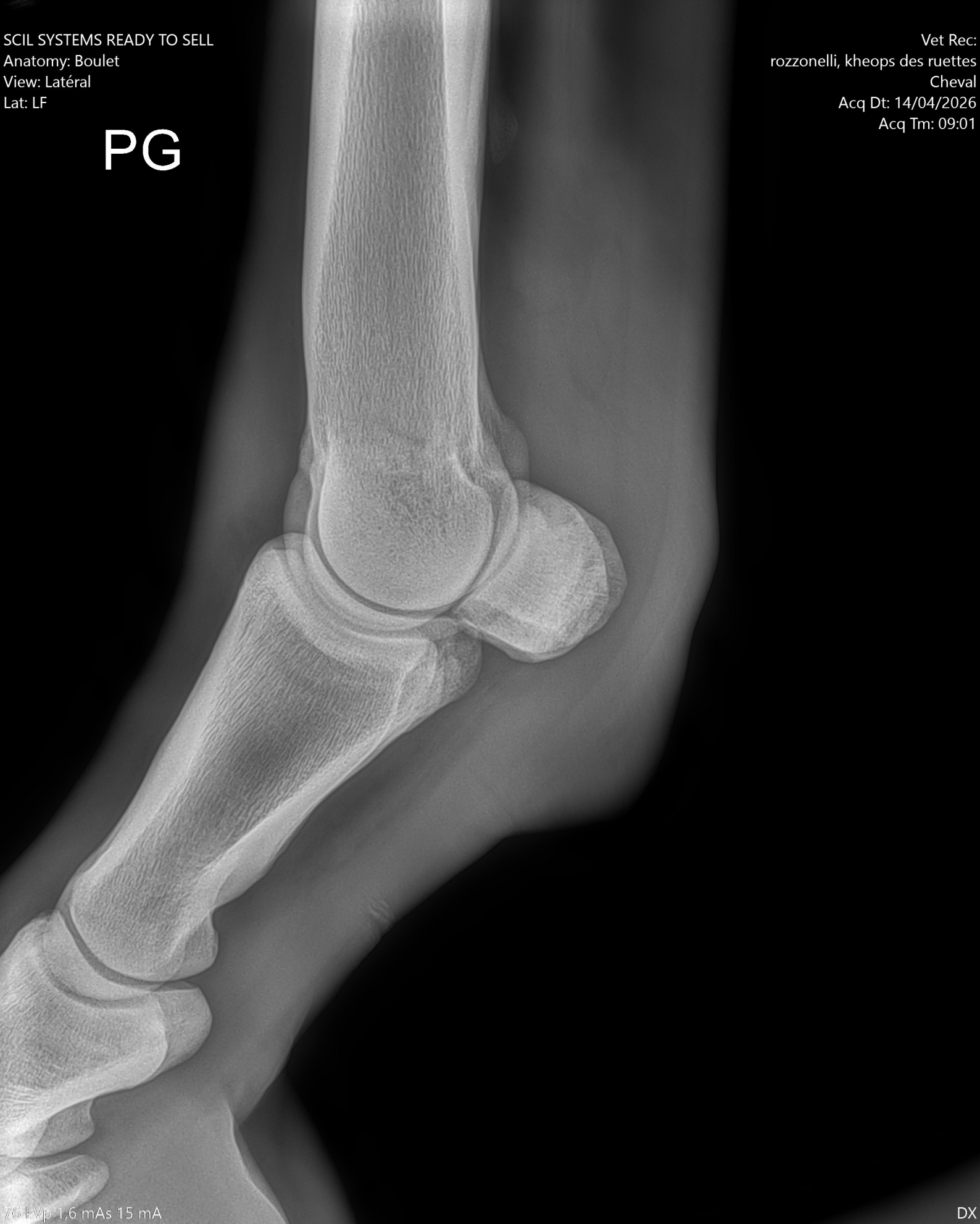rozzonelli, kheops des ruettes

Cheval

Acq Dt: 14/04/2026

Acq Tm: 09:01

PG



76 kVp 1,6 mAs 15 mA

DX

SCIL SYSTEMS READY TO SELL

Anatomy: Tarse

View: PD

Lat: LH

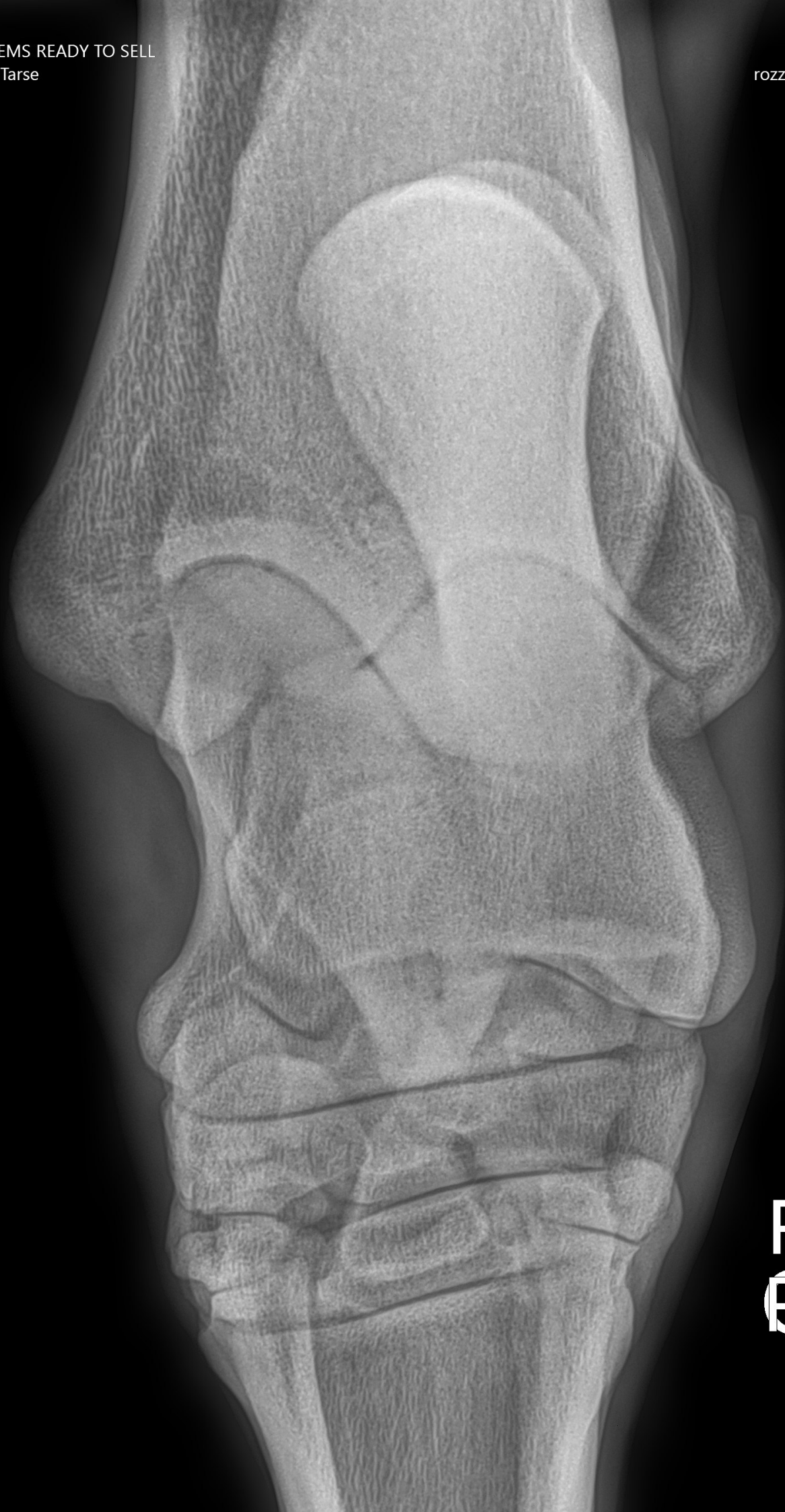Vet Rec:

rozzonelli, kheops des ruettes

Cheval

Acq Dt: 14/04/2026

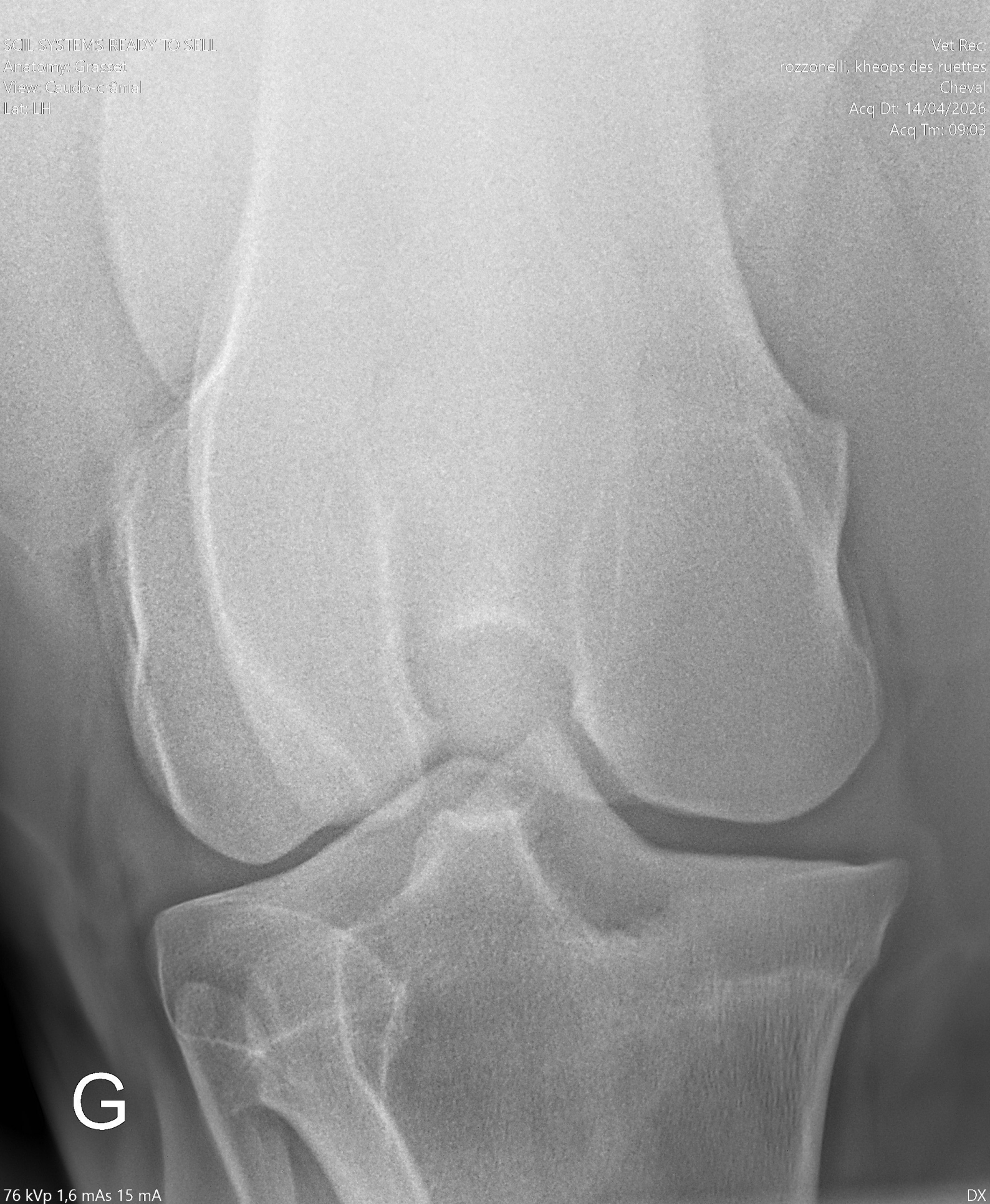Acq Tm: 09:02



PD  
PD

SCIL SYSTEMS READY TO SELL  
Anatomy: Grasset  
View: Caudo-crânial  
Lat: LH

Vet Rec:  
rozzonelli, kheops des ruettes  
Cheval  
Acq Dt: 14/04/2026  
Acq Tm: 09:03



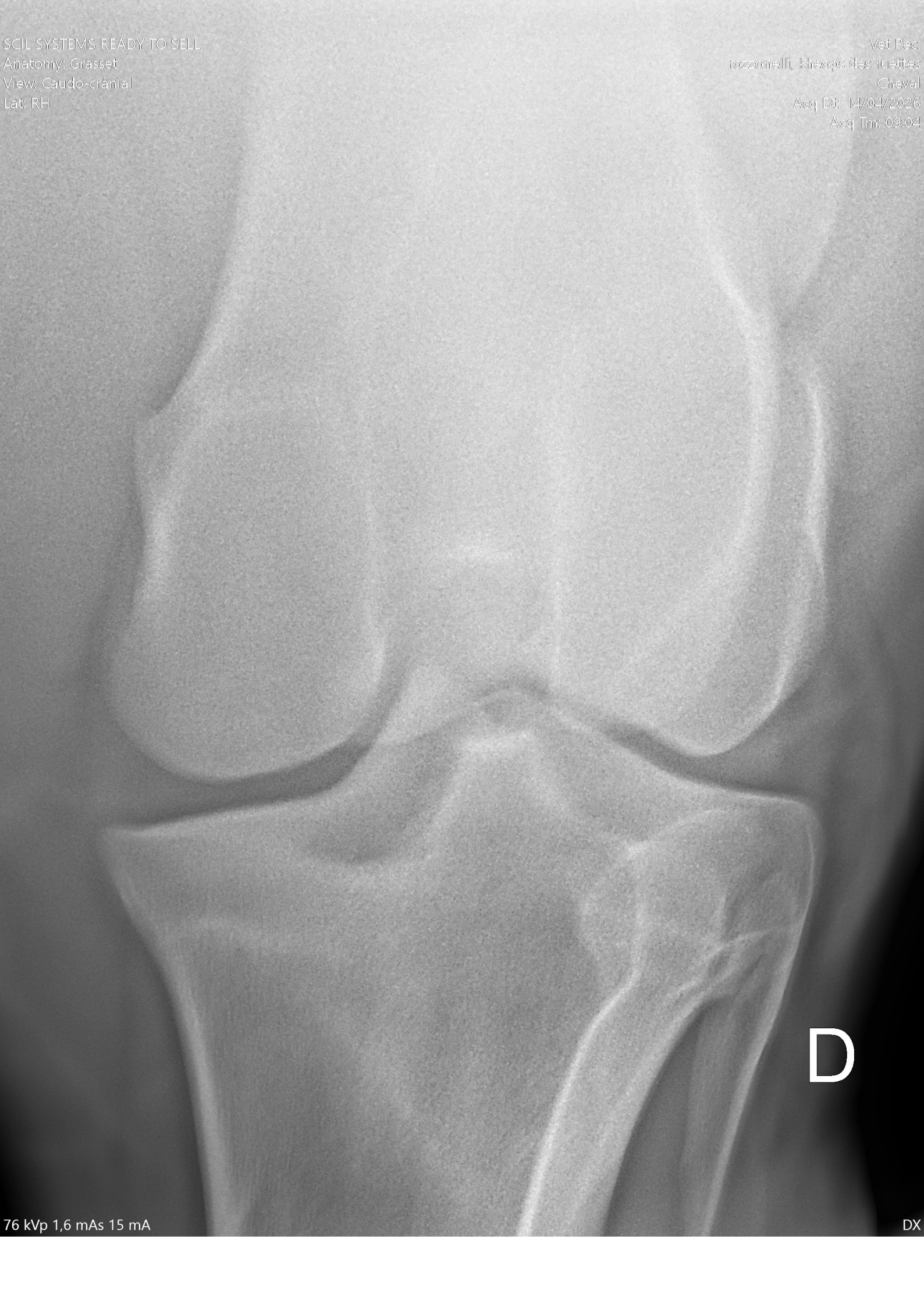
G

76 kVp 1,6 mAs 15 mA

DX

SCIL SYSTEMS READY TO SELL  
Anatomy: Grasset  
View: Caudo-crânial  
Lat: RH

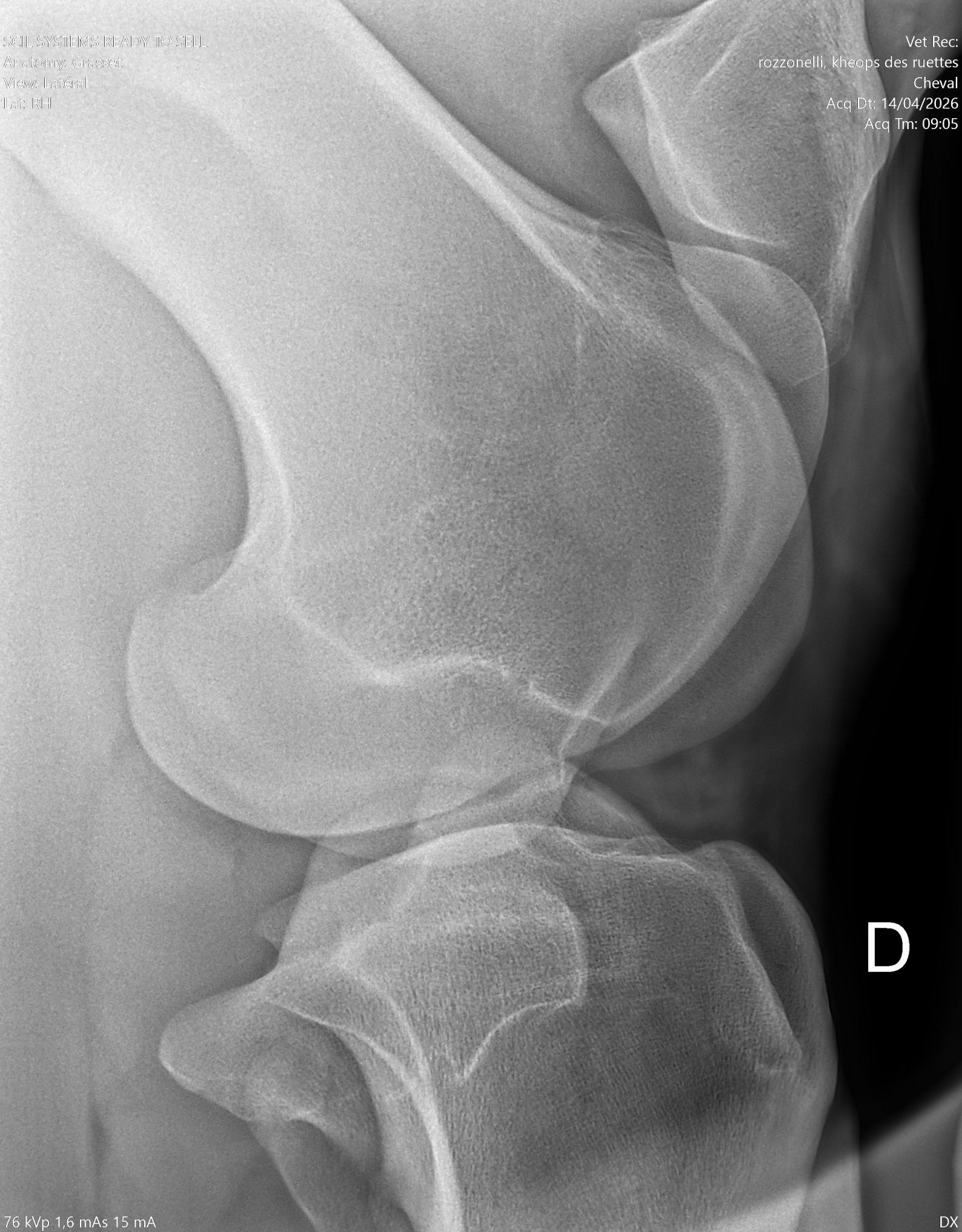Vet Rec:  
rozzonelli, kheops des ruettes  
Cheval  
Acq Dt: 14/04/2026  
Acq Tm: 09:04



D

SCIL SYSTEMS READY TO SELL  
Anatomy: Grasset  
View: Latéral  
Lat: RH

Vet Rec:  
rozzonelli, kheops des ruettes  
Cheval  
Acq Dt: 14/04/2026  
Acq Tm: 09:05



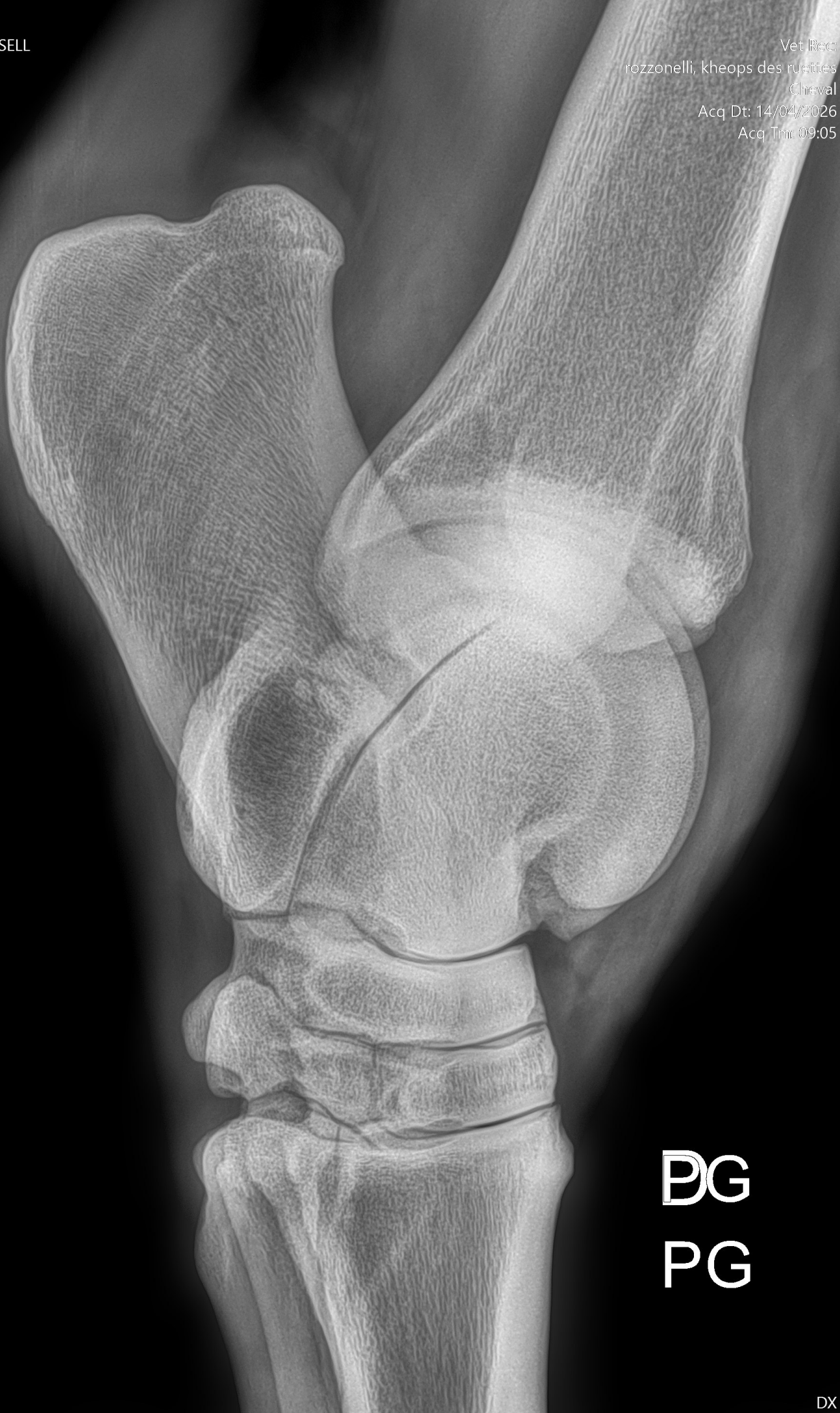D

76 kVp 1,6 mAs 15 mA

DX

SCIL SYSTEMS READY TO SELL  
Anatomy: Tarse  
View: Latéral  
Lat: RH

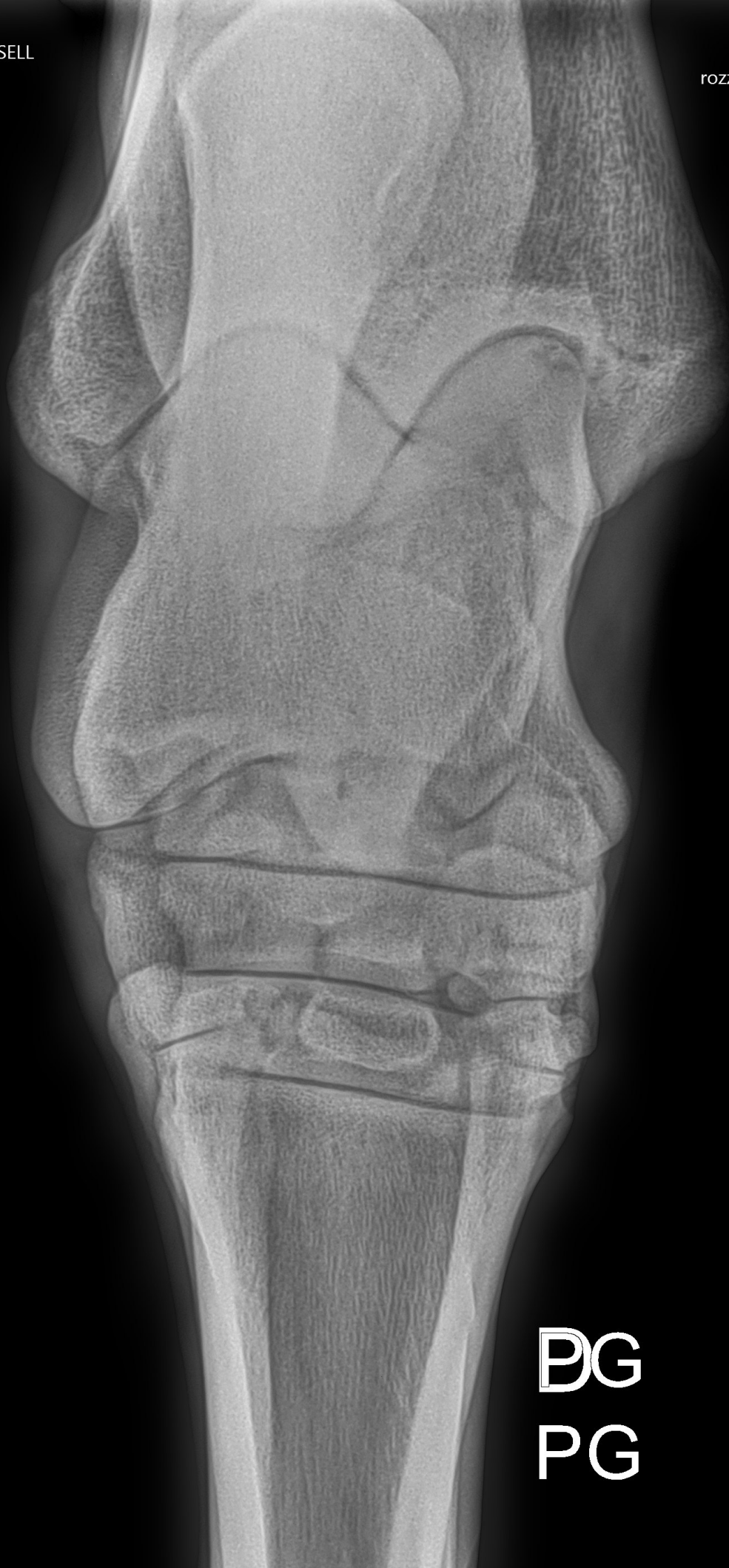Vet Rec:  
rozzonelli, kheops des ruettes  
Cheval  
Acq Dt: 14/04/2026  
Acq Tm: 09:05



DG  
PG

SCIL SYSTEMS READY TO SELL  
Anatomy: Tarse  
View: PD  
Lat: RH

Vet Rec:  
rozzonelli, kheops des ruettes  
Cheval  
Acq Dt: 14/04/2026  
Acq Tm: 09:06



DG  
PG

SCIL SYSTEMS READY TO SELL  
Anatomy: Boulet  
View: Latéral  
Lat: RF

Vet Rec:  
rozzonelli, kheops des ruettes  
Cheval  
Acq Dt: 14/04/2026  
Acq Tm: 09:07

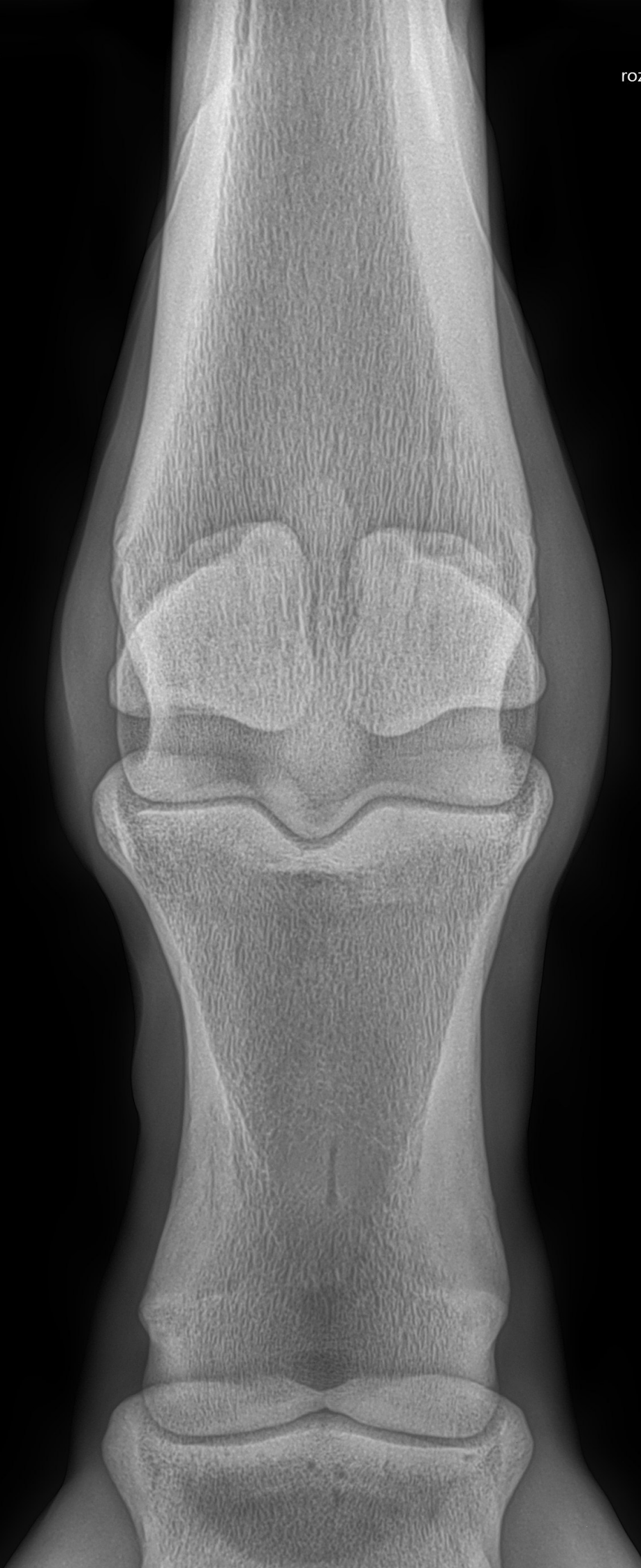D  
PD

SCIL SYSTEMS READY TO SELL  
Anatomy: Boulet  
View: DP  
Lat: RF

Vet Rec:  
rozzonelli, kheops des ruettes  
Cheval  
Acq Dt: 14/04/2026  
Acq Tm: 09:07

G

PG



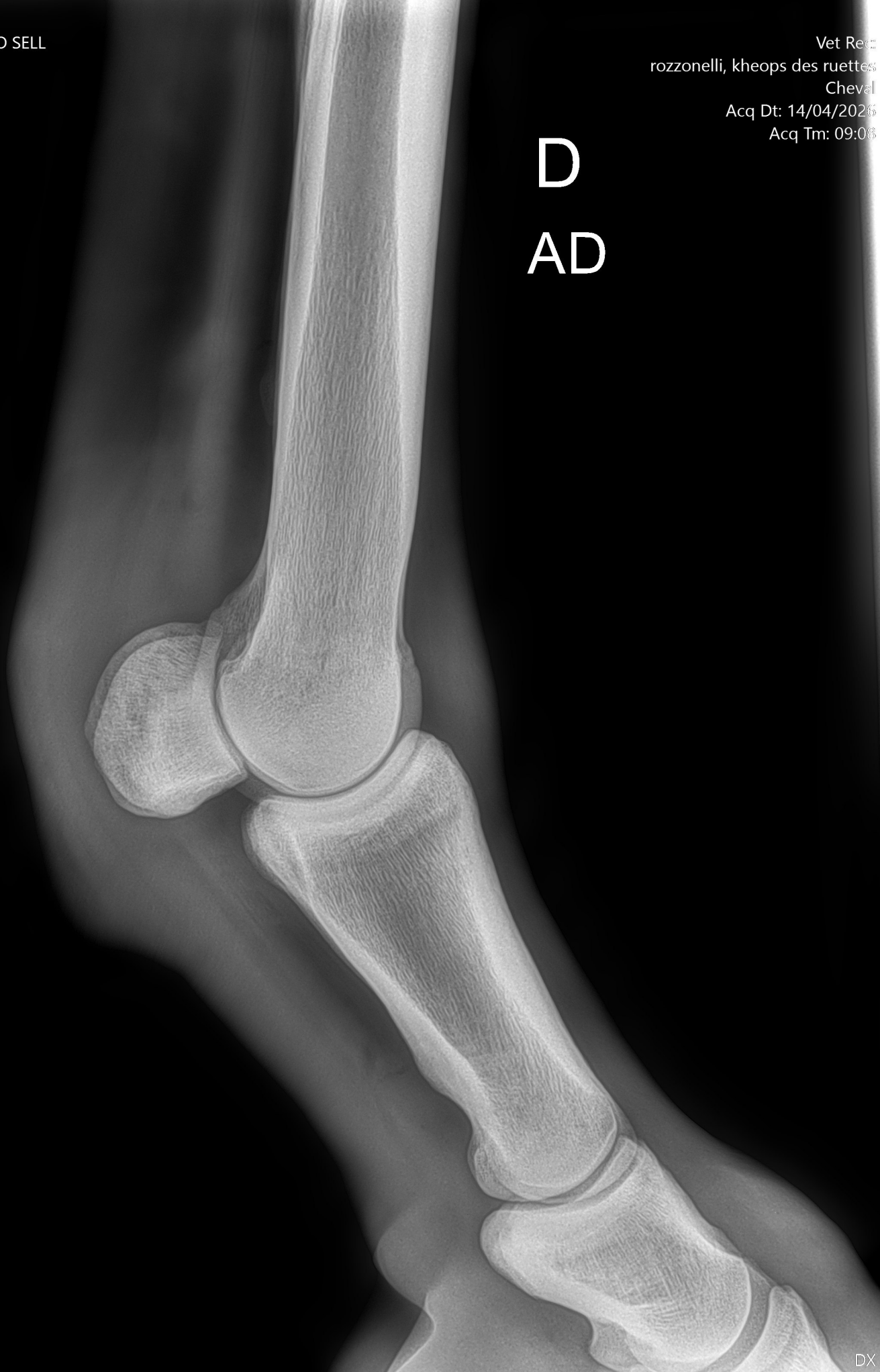
SCIL SYSTEMS READY TO SELL  
Anatomy: Boulet  
View: Latéral  
Lat: RF


Vet Rec:  
rozzonelli, kheops des ruettes  
Cheval  
Acq Dt: 14/04/2025  
Acq Tm: 09:08

D  
AD

76 kVp 1,6 mAs 15 mA

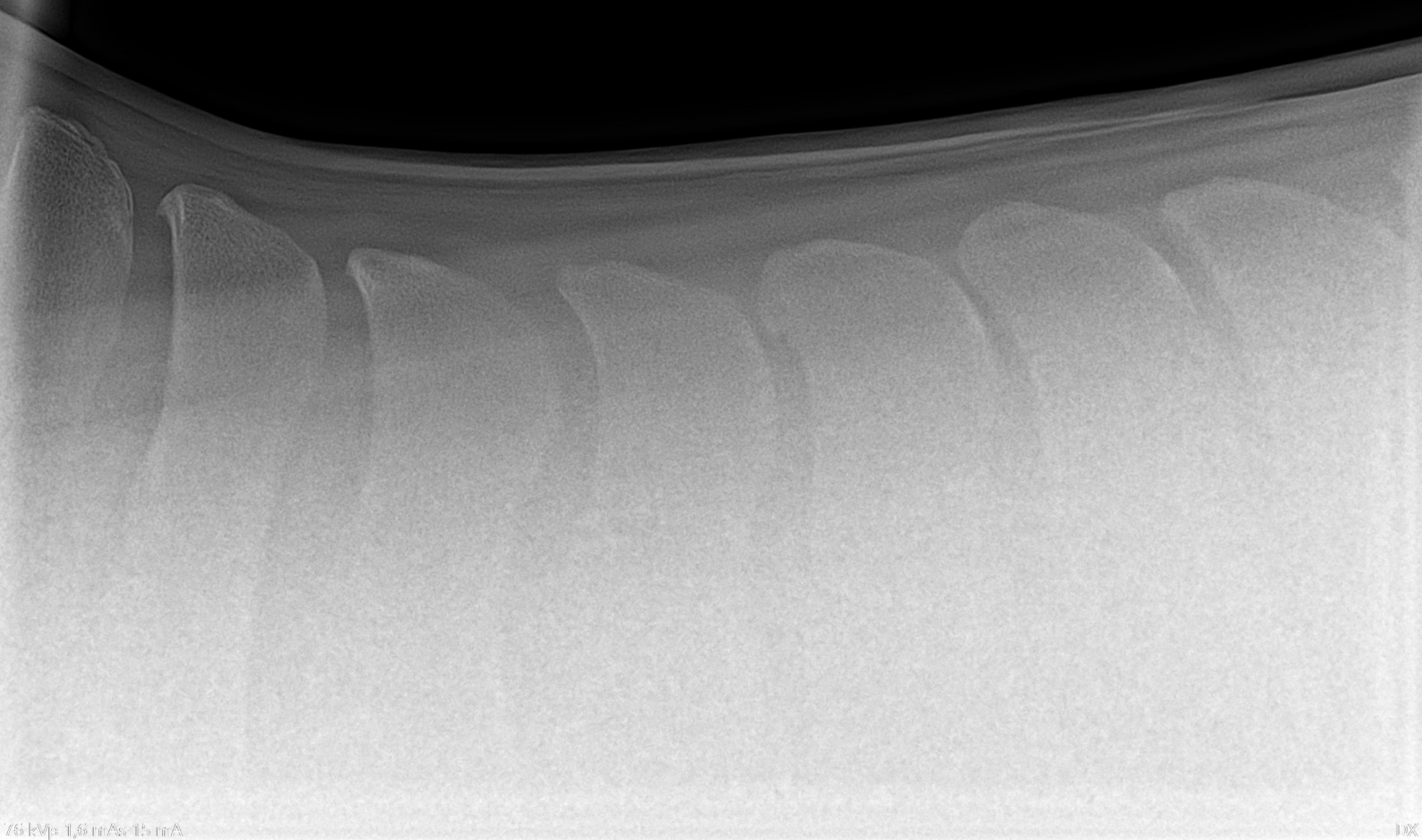
DX





SCIL SYSTEMS READY TO SELL  
Anatomy: Garrot  
View: Latéral droit  
Lat: U

Vet Rec:  
rozzonelli, kheops des ruettes  
Cheval  
Acq Dt: 14/04/2026  
Acq Tm: 09:09




76 kVp, 1,6 mAs, 15 mA

10X

SCIL SYSTEMS READY TO SELL  
Anatomy: Garrot  
View: Latéral droit  
Lat: U

Vet Rec:  
rozzonelli, kheops des ruettes  
Cheval  
Acq Dt: 14/04/2026  
Acq Tm: 09:09



76 kVp 1,6 mAs 15 mA

10X

SCIL SYSTEMS READY TO SELL

Anatomy: Pie

View: DP

Lat: RF

AD

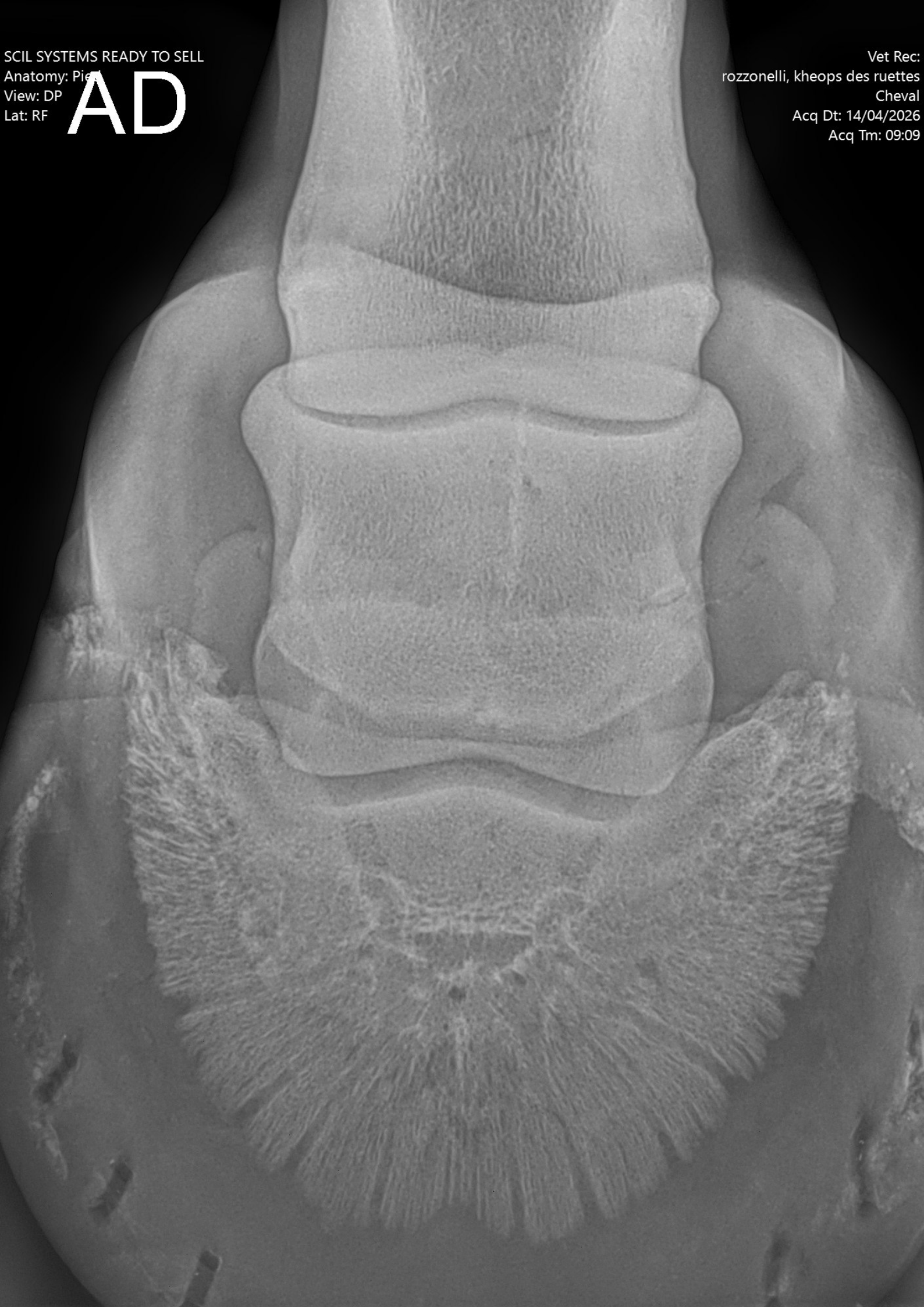Vet Rec:

rozzonelli, kheops des ruettes

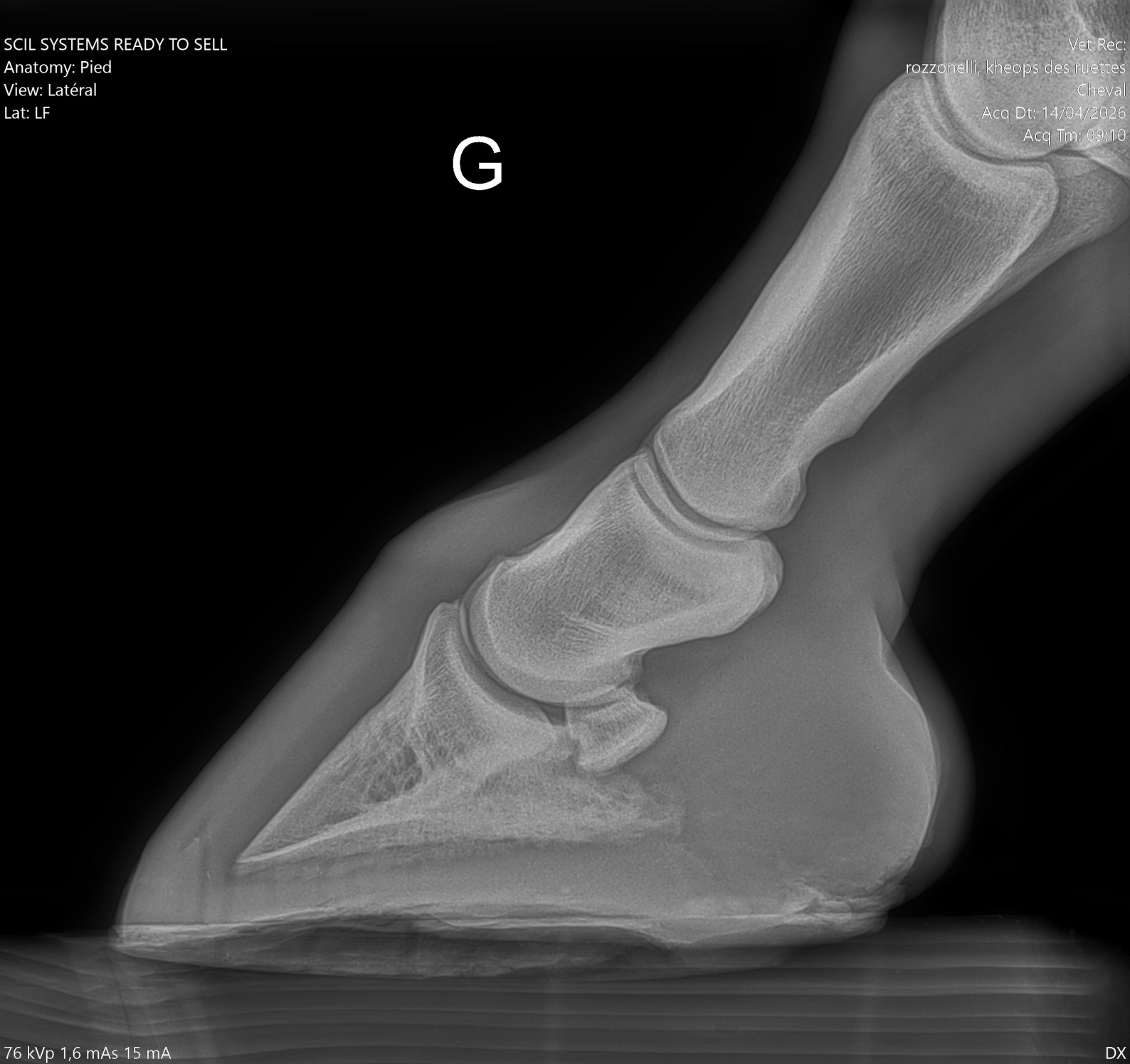Cheval

Acq Dt: 14/04/2026

Acq Tm: 09:09



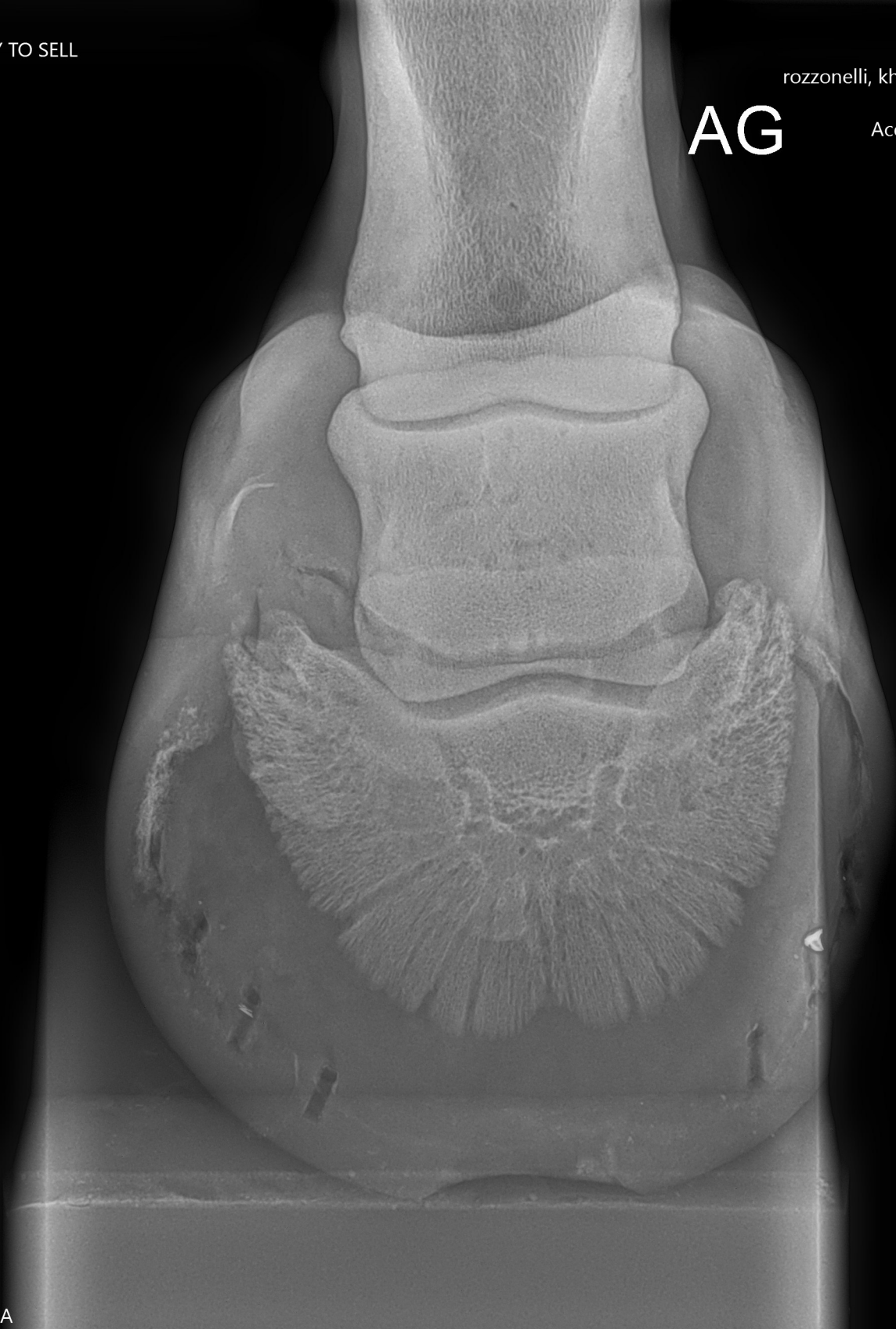G



SCIL SYSTEMS READY TO SELL  
Anatomy: Pied  
View: DP  
Lat: RF

Vet Rec:  
rozzonelli, kheops des ruettes  
Cheval  
Acq Dt: 14/04/2026  
Acq Tm: 09:10

AG



76 kVp 1,6 mAs 15 mA

DX

SCIL SYSTEMS READY TO SELL

Anatomy: Boulet

View: DP

Lat: RF

AD

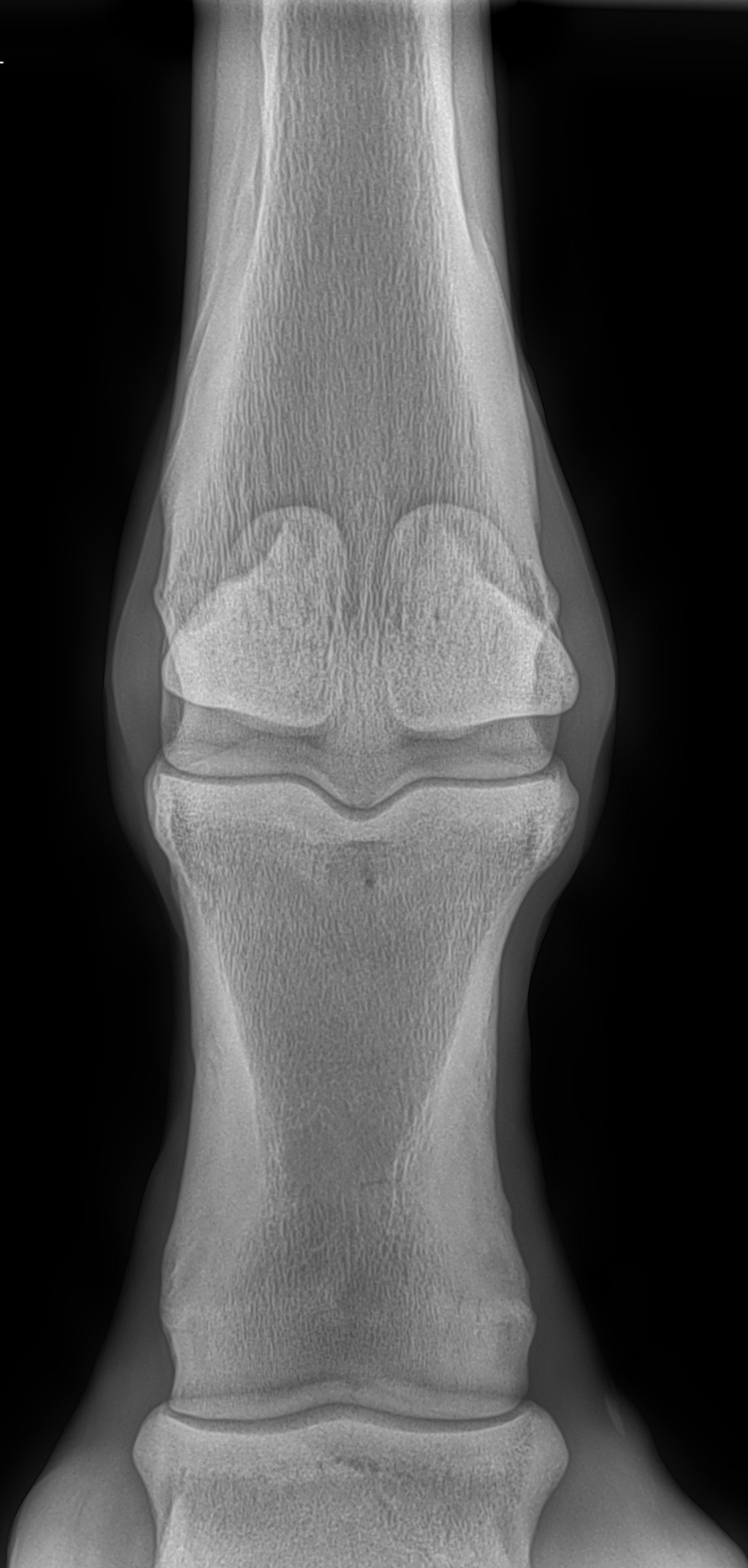Vet Rec:

rozzonelli, kheops des ruettes

Cheval

Acq Dt: 14/04/2026

Acq Tm: 09:11



76 kVp 1,6 mAs 15 mA

DX

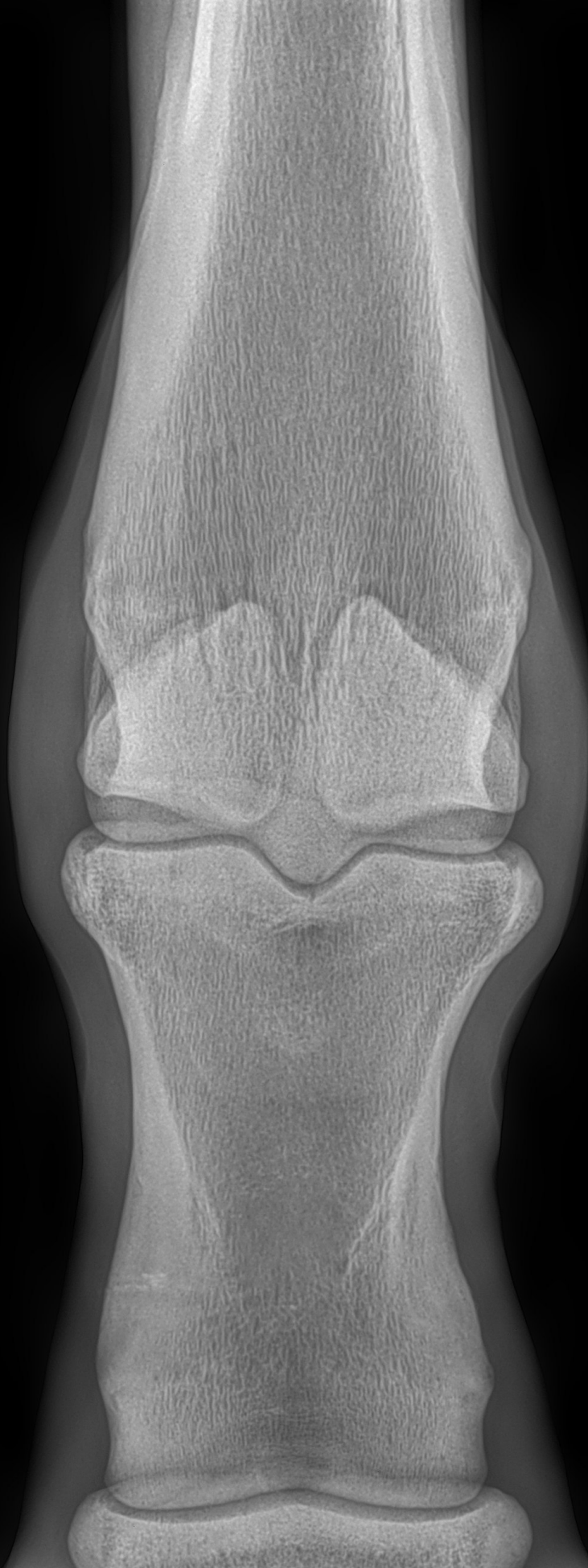SCIL SYSTEMS READY TO SELL  
Anatomy: Boulet  
View: DP  
Lat: RF

Vet Rec:  
rozzonelli, kheops des ruettes  
Cheval  
Acq Dt: 14/04/2026  
Acq Tm: 09:12

PD

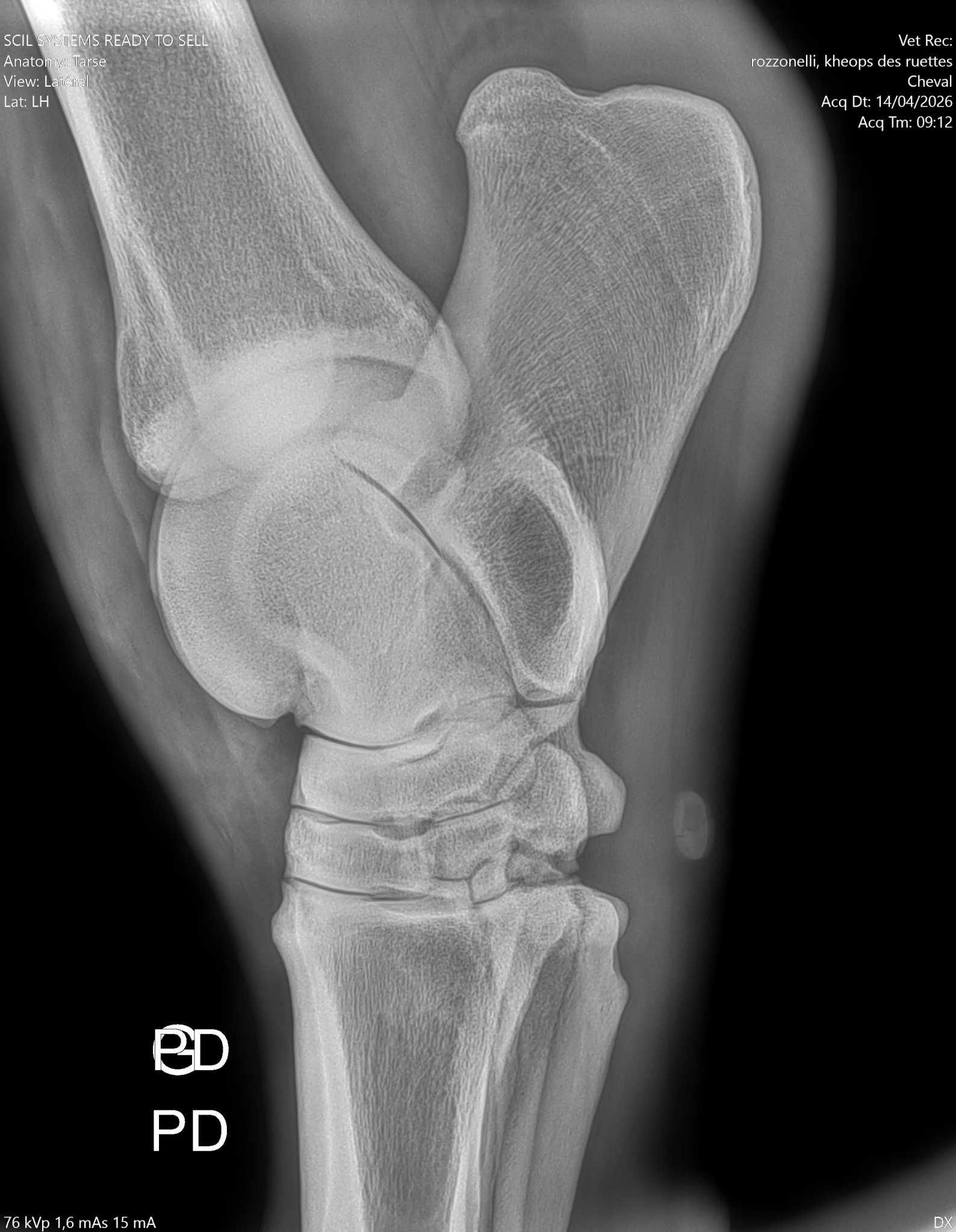
76 kVp 1,6 mAs 15 mA

DX



SCIL SYSTEMS READY TO SELL  
Anatomy: Tarse  
View: Latéral  
Lat: LH

Vet Rec:  
rozzonelli, kheops des ruettes  
Cheval  
Acq Dt: 14/04/2026  
Acq Tm: 09:12



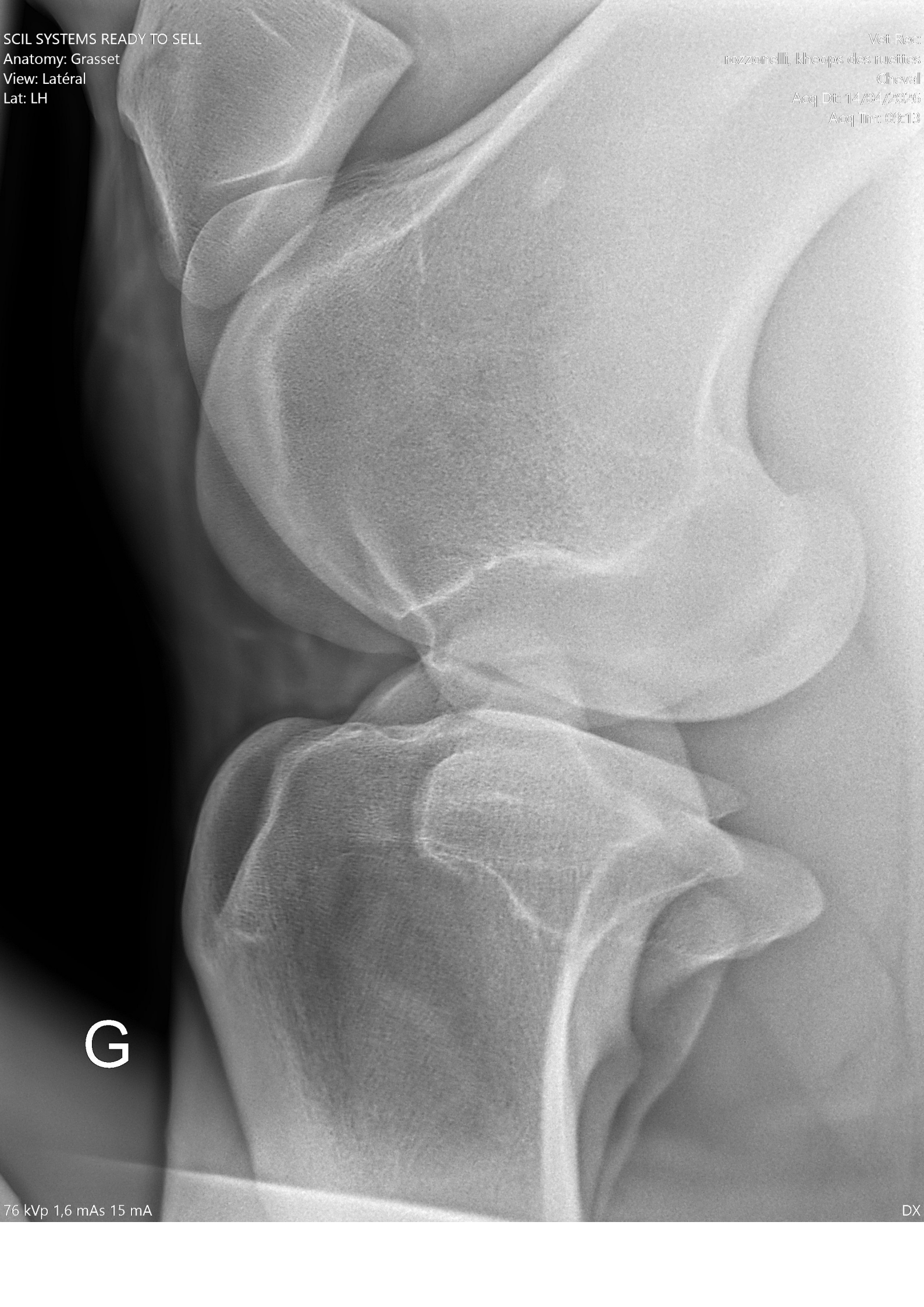
PD  
PD

76 kVp 1,6 mAs 15 mA

DX

SCIL SYSTEMS READY TO SELL  
Anatomy: Grasset  
View: Latéral  
Lat: LH

Vet Rec:  
rozzonelli, kheops des ruettes  
Cheval  
Acq Di: 14/04/2026  
Acq Im: 09:13



G

76 kVp 1,6 mAs 15 mA

DX

SCIL SYSTEMS READY TO SELL

Anatomy: Boulet

View: DP

Lat: RF

AG

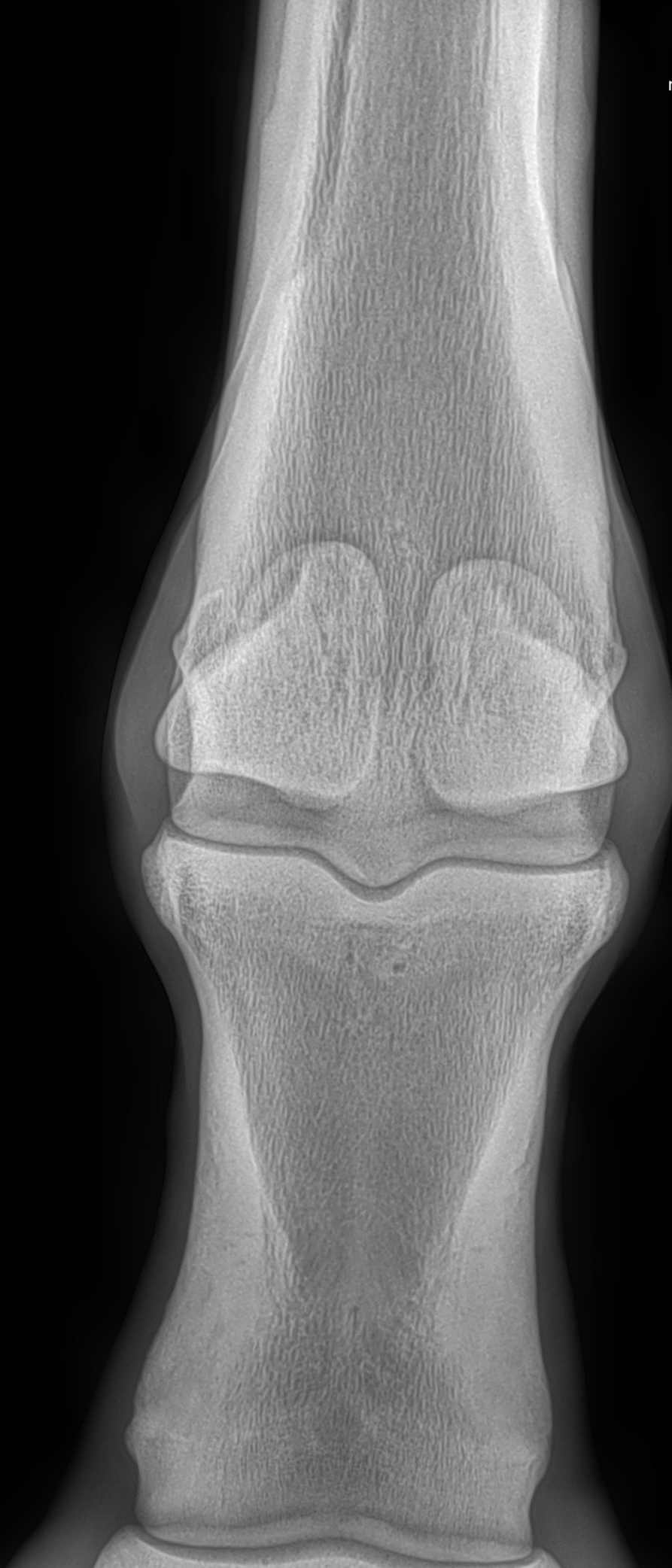Vet Rec:

rozzonelli, kheops des ruettes

Cheval

Acq Dt: 14/04/2026

Acq Tm: 09:14



76 kVp 1,6 mAs 15 mA

DX

Vérification sur site: <https://reports.labor-boese.de/>

Labor Dr. Böse GmbH • Carl-Zeiss-Str. 6 • 31177 Harsum, Germany

**Cabinet Vétérinaire équin Rance-Frémur**  
**Dr. Audrey Henry N° 20138**  
 zone artisanale les Landes  
 22490 Plouër-sur-Rance  
 France

Verify this report:

**Rapport final d'analyse "Kheops Des Ruettes"**

Espèce:	cheval	Propriétaire:	Ecuries Bruno Rocuet
N° d'ident.:	25000120235505K	Expéditeur:	Cabinet Vétérinaire équin Rance-Frémur
N° chip:	250259806291685		Dr. Audrey Henry N° 20138
Né(e) le:	2020	Prélevé(s) le:	27.01.2026, 16:30
Sexe:	hongre	Notes:	SIRE: 20235505 K
Couleur:	alezan		
Rapport préalable:	./.		

Arrivé(s) le: 30.01.2026, 09:00

Traitement du 30.01.2026 au 01.02.2026

Analyse(s)	Echantillon(s)	Localisation(s)	Résultat(s)
Piroplasmose, Th. equi, IFAT	sérum	./.	négatif
Piroplasmose, Th. equi, c-ELISA	sérum	./.	négatif
Piroplasmose, B. caballi, IFAT	sérum	./.	négatif
Piroplasmose, B. caballi, c-ELISA	sérum	./.	négatif
Anémie infectieuse éq., AIE, Test de Coggins	sérum	./.	négatif
Dourine, TFC	sérum	./.	négatif
Morve, daELISA	sérum	./.	négatif

**Commentaires complémentaires:**

Piroplasmose (Th. equi), c-ELISA pourcentage d'inhibition: -10,1% (Positif &gt;=40,0%).

Piroplasmose (B. caballi), c-ELISA pourcentage d'inhibition: 3,7% (Positif &gt;=40,0%).

----- fin des résultats -----

M. Sc. Biomed.  
 Dorothea Grund

Harsum, le 01.02.2026, expert

Les résultats d'analyses ci-dessus se rapportent aux échantillons envoyés tel que réceptionnés. Toute publication ou reproduction de ce document, même partielle, est interdite sauf autorisation délivrée par le Labor Dr. Böse GmbH.